Включен в перечень ВАК и рекомендован для публикации основных научных результатов диссертаций на соискание ученой степени доктора и кандидата наук

ТОМ 10/11
№ 4-1
2016/2017

ISSN: 1818-8338 (Print)
ISSN: 2412-8775 (Online)

НАУЧНО-ПРАКТИЧЕСКИЙ РЕЦЕНЗИРУЕМЫЙ ЖУРНАЛ

КЛИНИЦИСТ

klinitsist

ИНФАРКТ МИОКАРДА – ПРОГНОСТИЧЕСКИЕ АСПЕКТЫ

АМБУЛАТОРНОЕ МОНИТОРИРОВАНИЕ ЭКГ

БОЛЕЗНИ МИОКАРДА

НЕЙРОСИФИЛИС В ТЕРАПЕВТИЧЕСКОЙ ПРАКТИКЕ

БОЛЕЗНЬ ПАРКИНСОНА – ДИАГНОСТИКА И ОСОБЕННОСТИ ЛЕЧЕНИЯ

ГОРДОСТЬ ВРАЧА – СПАСЕННЫЕ ЖИЗНИ

1 ТАБЛЕТКА РАЗ В ДЕНЬ ГОД

Плавикс®/ Коплавикс®

- **Универсальный антиагрегант при любой стратегии лечения ОКС[1, 2]**
- **Двойная защита от повторного сердечно-сосудистого события[2]**

[1] CURE Trial Investigators. Effects of clopidogrel in addition to aspirin in patients with Acute coronary syndromes without ST-segment elevation. N Engl J Med 2001; 345: 494–502.
[2] Sabatine M et al. Addition of Clopidogrel to Aspirin and Fibrinolytic Therapy for Myocardial Infarction with ST-Segment Elevation. N Engl J Med 2005; 352: 1179–1189.

С ПОДРОБНОЙ ИНФОРМАЦИЕЙ О ПРЕПАРАТЕ МОЖНО ОЗНАКОМИТЬСЯ В ИНСТРУКЦИИ ПО МЕДИЦИНСКОМУ ПРИМЕНЕНИЮ. РЕКЛАМА.

Плавикс®. МЕЖДУНАРОДНОЕ НЕПАТЕНТОВАННОЕ НАЗВАНИЕ. Клопидогрел. ДЕЙСТВУЮЩЕЕ ВЕЩЕСТВО. Клопидогрела гидросульфат в форме II. ЛЕКАРСТВЕННАЯ ФОРМА. Таблетки, покрытые пленочной оболочкой. ФАРМАКОДИНАМИЧЕСКИЕ СВОЙСТВА. Клопидогрел представляет собой пролекарство, один из активных метаболитов которого является ингибитором агрегации тромбоцитов. Активный метаболит клопидогрела селективно ингибирует связывание АДФ с P2Y12-рецептором тромбоцитов и последующую АДФ-опосредованную активацию комплекса GPIIb/IIIa, приводя к подавлению агрегации тромбоцитов. ПОКАЗАНИЯ К ПРИМЕНЕНИЮ. Предотвращение атеротромботических осложнений у взрослых пациентов с инфарктом миокарда, ишемическим инсультом или с диагностированной окклюзионной болезнью периферических артерий; у взрослых пациентов с острым коронарным синдромом. Предотвращение атеротромботических и тромбоэмболических осложнений при фибрилляции предсердий. ПРОТИВОПОКАЗАНИЯ. Повышенная чувствительность к клопидогрелу или любому из вспомогательных веществ препарата; тяжелая печеночная недостаточность; острое кровотечение, например, кровотечение из пептической язвы или внутричерепное кровоизлияние; редкая наследственная непереносимость галактозы, дефицит лактазы и глюкозо-галактозная мальабсорбция; беременность и период грудного вскармливания; детский возраст до 18 лет. БЕРЕМЕННОСТЬ. Не рекомендуется прием клопидогрела во время беременности, за исключением тех случаев, когда, по мнению врача, его применение настоятельно необходимо. ПЕРИОД КОРМЛЕНИЯ ГРУДЬЮ. Лечащий врач, исходя из важности приема препарата Плавикс® для матери, должен рекомендовать ей прекратить прием препарата или принимать препарат, но отказаться от грудного вскармливания. СПОСОБ ПРИМЕНЕНИЯ И ДОЗЫ. Клопидогрел следует принимать внутрь, независимо от приема пищи. Инфаркт миокарда, ишемический инсульт и диагностированная окклюзионная болезнь периферических артерий: препарат принимается по 75 мг один раз в сутки. Острый коронарный синдром без подъема сегмента ST: лечение клопидогрелом должно быть начато с однократного приема нагрузочной дозы, составляющей 300 мг, а затем продолжено приемом дозы 75 мг один раз в сутки (в сочетании с ацетилсалициловой кислотой в дозах 75–325 мг в сутки). Острый коронарный синдром с подъемом сегмента ST: клопидогрел следует принимать однократно в сутки в дозе 75 мг с первоначальным однократным приемом нагрузочной дозы клопидогрела 300 мг в комбинации с ацетилсалициловой кислотой в сочетании с тромболитиками или без сочетания с тромболитиками. У пациентов старше 75 лет лечение клопидогрелом должно начинаться без приема его нагрузочной дозы. ПОБОЧНОЕ ДЕЙСТВИЕ. Кровотечения и кровоизлияния; нарушения со стороны крови; диспепсия, абдоминальные боли, диарея. ПЕРЕДОЗИРОВКА. При появлении кровотечения требуется проведение соответствующих лечебных мероприятий. Антидот клопидогрела не установлен. Если необходима быстрая коррекция удлинившегося времени кровотечения, то рекомендуется проведение переливания тромбоцитарной массы. ФОРМА ВЫПУСКА. Таблетки, покрытые пленочной оболочкой, 75 мг. По 7, 10 или 14 таблеток в блистер из ПВХ/ПВДХ и фольги алюминиевой или ПА/Ал/ПВХ и фольги алюминиевой. По 1, 2 или 3 блистера по 7 или 14 таблеток; по 1, 2, 3 или 10 блистеров по 10 таблеток вместе с инструкцией по применению в картонную пачку. Условия хранения: хранить при температуре не выше 30 °С. Хранить в недоступном для детей месте. Срок годности: 3 года. УСЛОВИЯ ОТПУСКА. Отпускается по рецепту. РЕГИСТРАЦИОННЫЙ НОМЕР. П №015542/01. С подробной информацией о препарате можно ознакомиться в инструкции по применению.

Коплавикс®. МЕЖДУНАРОДНОЕ НЕПАТЕНТОВАННОЕ НАЗВАНИЕ. Ацетилсалициловая кислота + клопидогрел. ДЕЙСТВУЮЩЕЕ ВЕЩЕСТВО. Клопидогрела гидросульфат в форме II, ацетилсалициловая кислота. ЛЕКАРСТВЕННАЯ ФОРМА. Таблетки, покрытые пленочной оболочкой. ФАРМАКОДИНАМИЧЕСКИЕ СВОЙСТВА. Клопидогрел представляет собой пролекарство, один из активных метаболитов которого является ингибитором агрегации тромбоцитов. Его активный метаболит необратимо связывается с тромбоцитарными АДФ-рецепторами (рецепторами аденозиндифосфата) и селективно ингибирует связывание АДФ с АДФ-рецепторами тромбоцитов и последующую активацию комплекса GPIIb/IIIa под действием АДФ, благодаря чему подавляется АДФ-индуцируемая агрегация тромбоцитов. Ацетилсалициловая кислота (АСК) подавляет агрегацию тромбоцитов за счет необратимого ингибирования простагландиновой циклооксигеназы-1 и вследствие этого уменьшения образования тромбоксана А2. ПОКАЗАНИЯ К ПРИМЕНЕНИЮ. Показан для применения у пациентов, которые уже получают одновременно клопидогрел и ацетилсалициловую кислоту. Предотвращение атеротромботических осложнений у взрослых пациентов с острым коронарным синдромом. Предотвращение атеротромботических и тромбоэмболических осложнений при фибрилляции предсердий. ПРОТИВОПОКАЗАНИЯ. Повышенная чувствительность к любому из вспомогательных веществ препарата; тяжелая печеночная недостаточность; тяжелая почечная недостаточность; острое кровотечение; бронхиальная астма, индуцируемая приемом салицилатов и других нестероидных противовоспалительных препаратов (НПВП); синдром бронхиальной астмы, ринита и рецидивирующего полипоза носа и околоносовых пазух, гиперчувствительность к НПВП; мастоцитоз; редкие наследственные состояния: непереносимость галактозы; непереносимость лактозы вследствие дефицита лактазы; синдром мальабсорбции глюкозы-галактозы; беременность и период грудного вскармливания; детский возраст до 18 лет. БЕРЕМЕННОСТЬ. В качестве меры предосторожности препарат Коплавикс® не следует принимать в течение первых двух триместров беременности, за исключением случаев, когда клиническое состояние женщины требует лечения клопидогрелом в комбинации с АСК. В связи с наличием в составе препарата АСК он противопоказан в третьем триместре беременности. ПЕРИОД КОРМЛЕНИЯ ГРУДЬЮ. Грудное вскармливание в случае лечения препаратом Коплавикс® следует прекратить. СПОСОБ ПРИМЕНЕНИЯ И ДОЗЫ. Препарат Коплавикс® следует принимать 1 раз в сутки вне зависимости от приема пищи. Острый коронарный синдром (ОКС): прием препарата Коплавикс® начинают после однократной нагрузочной дозы клопидогрела в комбинации с АСК в виде отдельных препаратов, а именно — клопидогрел в дозе 300 мг и АСК в дозах 75–325 мг в сутки. Фибрилляция предсердий: препарат Коплавикс® следует принимать один раз в сутки, после начала лечения клопидогрелом 75 мг и АСК 100 мг в виде отдельных препаратов. ПОБОЧНОЕ ДЕЙСТВИЕ. Кровотечения и кровоизлияния; желудочно-кишечные кровотечения, диспепсия, абдоминальные боли, диарея. ПЕРЕДОЗИРОВКА. При появлении кровотечения требуется проведение соответствующего лечения. Антидот клопидогрела не установлен. Если необходима быстрая коррекция удлинившегося времени кровотечения, то рекомендуется переливание тромбоцитарной массы. При выявлении симптомов тяжелой передозировки АСК требуется госпитализация. При умеренной интоксикации можно попытаться искусственно вызвать рвоту, в случае неудачи показано промывание желудка. ФОРМА ВЫПУСКА. По 7 таблеток в ПА/Ал/ПВХ/алюминиевый блистер. По 1, 2 или 4 блистера вместе с инструкцией по применению в картонную пачку. По 10 таблеток в ПА/АлПВХ/алюминиевый блистер. По 10 блистеров вместе с инструкцией по применению в картонную пачку. Условия хранения: хранить при температуре не выше 25 °С. Хранить в недоступном для детей месте. Срок годности: 2 года. УСЛОВИЯ ОТПУСКА. Отпускается по рецепту. РЕГИСТРАЦИОННЫЙ НОМЕР. ЛП-000163. С подробной информацией о препарате можно ознакомиться в инструкции по применению.

Представительство АО «Санофи-авентис груп» (Франция).
125009, Москва, ул. Тверская, 22. Тел.: (495) 721-14-00, факс: (495) 721-14-11. www.sanofi.ru
Материал предназначен для медицинских (фармацевтических) работников.
SARU.CLO.15.06.0119

SANOFI

С ПОДРОБНОЙ ИНФОРМАЦИЕЙ О ПРЕПАРАТЕ МОЖНО ОЗНАКОМИТЬСЯ В ИНСТРУКЦИИ ПО МЕДИЦИНСКОМУ ПРИМЕНЕНИЮ. РЕКЛАМА.

Stratos dR®

Рентгеновский остеоденситометр

Передовой двухэнергетический остеоденситометр с узким веерным лучом и русифицированным интерфейсом. Инновации в визуализации, многофункциональности и безопасности!

Визуализация 3D–DXA

Многофункцио-нальность

Безопасность

LONGWAY

MEDICAL SOLUTIONS

Журнал включен в перечень изданий ВАК (Перечень ведущих рецензируемых научных журналов, рекомендуемых для опубликования основных научных результатов диссертаций на соискание ученой степени доктора и кандидата наук).

С 2015 года журнал зарегистрирован в CrossRef, статьи индексируются с помощью цифрового идентификатора DOI.

С 2008 года журнал включен в Научную электронную библиотеку и Российский индекс научного цитирования (РИНЦ), имеет импакт-фактор.

С 2015 года электронная версия журнала представлена в ведущих российских и мировых электронных библиотеках, в том числе в EBSCO.

№ 4 ТОМ 10 '16 – 1 ТОМ 11 '17

НАУЧНО-ПРАКТИЧЕСКИЙ РЕЦЕНЗИРУЕМЫЙ ЖУРНАЛ

КЛИНИЦИСТ

ГЛАВНЫЙ РЕДАКТОР

Шостак Надежда Александровна, *д.м.н., профессор, заслуженный врач РФ, заведующая кафедрой факультетской терапии им. акад. А.И. Нестерова ФГБОУ ВО «Российский национальный исследовательский медицинский университет им. Н.И. Пирогова» (РНИМУ им. Н.И. Пирогова) Минздрава России (Москва, Россия)*

ЗАМЕСТИТЕЛИ ГЛАВНОГО РЕДАКТОРА

Марцевич Сергей Юрьевич, *д.м.н., профессор кафедры доказательной медицины факультета дополнительного профессионального образования преподавателей ГБОУ ВПО «Первый Московский государственный медицинский университет им. И.М. Сеченова» (Первый МГМУ им. И.М. Сеченова) Минздрава России, руководитель отдела профилактической фармакотерапии ФГБУ «Государственный научно-исследовательский центр профилактической медицины» Минздрава России (Москва, Россия)*

Ребров Андрей Петрович, *д.м.н., профессор, заведующий кафедрой госпитальной терапии лечебного факультета ГБОУ ВПО «Саратовский государственный медицинский университет им. В.И. Разумовского» Минздрава России (Саратов, Россия)*

Синопальников Александр Игоревич, *д.м.н., профессор, заслуженный врач РФ, заведующий кафедрой пульмонологии Государственного института усовершенствования врачей Минобороны России (Москва, Россия)*

ОТВЕТСТВЕННЫЙ СЕКРЕТАРЬ

Аничков Дмитрий Александрович, *к.м.н., доцент кафедры факультетской терапии им. акад. А.И. Нестерова ФГБОУ ВО «РНИМУ им. Н.И. Пирогова» Минздрава России (Москва, Россия)*

ОСНОВАН В 2006 Г.

Адрес редакции:
115478, Москва,
Каширское шоссе, 24, стр. 15,
НИИ канцерогенеза, 3-й этаж.
Тел./факс: +7 (499) 929-96-19
e-mail: abv@abvpress.ru
www.abvpress.ru

Выпускающий редактор **В.А. Наумкина**
Корректор **Р.В. Журавлева**
Дизайн **Е.В. Степанова**
Верстка **О.В. Гончарук**

Служба подписки и распространения
И.В. Шургаева, +7 (499) 929-96-19, base@abvpress.ru

Руководитель проекта
Р.А. Кузнецов, +7 (499) 929-96-19, kuznetsov@abvpress.ru
Журнал зарегистрирован в Федеральной службе по надзору в сфере связи, информационных технологий и массовых коммуникаций ПИ № ФС 77–36931 от 21 июля 2009 г.

При полной или частичной перепечатке материалов ссылка на журнал «Клиницист» обязательна. Редакция не несет ответственности за содержание публикуемых рекламных материалов. В статьях представлена точка зрения авторов, которая может не совпадать с мнением редакции.

ISSN: 1818-8338 (Print)
ISSN: 2412-8775 (Online)
Клиницист. 2016–2017.
Том 10–11. № 4–1. 1–94

© ООО «ИД «АБВ-пресс», 2017

Отпечатано в типографии ООО «Медиаколор»

Тираж 10 000 экз.

http://klinitsist.abvpress.ru

РЕДАКЦИОННАЯ КОЛЛЕГИЯ

Виноградова Татьяна Леонидовна, *д.м.н., заслуженный педагог РФ, профессор кафедры факультетской терапии им. акад. А.И. Нестерова ФГБОУ ВО «РНИМУ им. Н.И. Пирогова» Минздрава России (Москва, Россия)*

Гиляревский Сергей Руджерович, *д.м.н., профессор кафедры клинической фармакологии и терапии ГБОУ ДПО «Российская медицинская академия последипломного образования» Минздрава России (Москва, Россия)*

Гиляров Михаил Юрьевич, *д.м.н., руководитель Регионального сосудистого центра Городской клинической больницы № 1 им. Н.И. Пирогова, доцент кафедры профилактической и неотложной кардиологии ГБОУ ВПО «Первый МГМУ им. И.М. Сеченова» Минздрава России (Москва, Россия)*

Драпкина Оксана Михайловна, *д.м.н., заместитель директора по научной и лечебной работе ФГБУ «Государственный научно-исследовательский центр профилактической медицины» Минздрава России, профессор кафедры пропедевтики внутренних болезней ГБОУ ВПО «Первый МГМУ им. И.М. Сеченова» Минздрава России (Москва, Россия)*

Камчатнов Павел Рудольфович, *д.м.н., профессор кафедры неврологии и нейрохирургии лечебного факультета ФГБОУ ВО «РНИМУ им. Н.И. Пирогова» Минздрава России (Москва, Россия)*

Кутишенко Наталья Петровна, *д.м.н., руководитель лаборатории фармакоэпидемиологических исследований отдела профилактической фармакотерапии ФГБУ «Государственный научно-исследовательский центр профилактической медицины» Минздрава России (Москва, Россия)*

Лазебник Леонид Борисович, *д.м.н., профессор, директор Центрального научно-исследовательского института гастроэнтерологии ГБУЗ «Московский клинический научный центр» Департамента здравоохранения г. Москвы, главный терапевт Департамента здравоохранения г. Москвы (Москва, Россия)*

Левин Олег Семенович, *д.м.н., профессор, заведующий кафедрой неврологии ГБОУ ДПО «Российская медицинская академия последипломного образования» Минздрава России (Москва, Россия)*

Лесняк Ольга Михайловна, *д.м.н., профессор, заведующая кафедрой семейной медицины ГБОУ ВПО «Уральский государственный медицинский университет» (Екатеринбург, Россия)*

Лила Александр Михайлович, *д.м.н., профессор, проректор по учебной работе ГБОУ ВПО «Северо-Западный государственный медицинский университет им. И.И. Мечникова» Минздрава России (Санкт-Петербург, Россия)*

Мазуров Вадим Иванович, *д.м.н., профессор, академик РАН, заведующий кафедрой терапии и ревматологии им. Э.Э. Эйхвальда ГБОУ ВПО «Северо-Западный государственный медицинский университет им. И.И. Мечникова» Минздрава России (Санкт-Петербург, Россия)*

Мамедов Мехман Ниязович, *д.м.н., профессор, руководитель лаборатории по разработке междисциплинарного подхода в профилактике хронических неинфекционных заболеваний отдела профилактики коморбидных состояний ФГБУ «Государственный научно-исследовательский центр профилактической медицины» Минздрава России (Москва, Россия)*

Мареев Вячеслав Юрьевич, *д.м.н., профессор, заместитель проректора Московского государственного университета им. М.В. Ломоносова (Москва, Россия)*

Мартынов Михаил Юрьевич, *д.м.н., профессор кафедры неврологии и нейрохирургии ФГБОУ ВО «РНИМУ им. Н.И. Пирогова» Минздрава России (Москва, Россия)*

Матвеев Всеволод Борисович, *д.м.н., профессор, заведующий урологическим отделением ФГБУ «Российский онкологический научный центр им. Н.Н. Блохина» Минздрава России (Москва, Россия)*

Мишнев Олеко Дмитриевич, *д.м.н., профессор, заведующий кафедрой патологической анатомии ФГБОУ ВО «РНИМУ им. Н.И. Пирогова» Минздрава России (Москва, Россия)*

Мухин Николай Алексеевич, *д.м.н., профессор, заслуженный деятель науки РФ, академик РАН, заведующий кафедрой терапии и профессиональных болезней, директор клиники нефрологии, внутренних и профессиональных болезней им. Е.М. Тареева ГБОУ ВПО «Первый МГМУ им. И.М. Сеченова» Минздрава России (Москва, Россия)*

Мясоедова Светлана Евгеньевна, *д.м.н., профессор, заведующая кафедрой терапии и эндокринологии факультета дополнительного профессионального образования преподавателей ГБОУ ВПО «Первый МГМУ им. И.М. Сеченова» Минздрава России (Москва, Россия)*

Насонов Евгений Львович, *д.м.н., профессор, академик РАН, директор ФГБНУ «Научно-исследовательский институт ревматологии им. В.А. Насоновой», заведующий кафедрой ревматологии факультета послевузовского профессионального образования ГБОУ ВПО «Первый МГМУ им. И.М. Сеченова» Минздрава России (Москва, Россия)*

Овчаренко Светлана Ивановна, *д.м.н., профессор кафедры факультетской терапии № 1 лечебного факультета ГБОУ ВПО «Первый МГМУ им. И.М. Сеченова» Минздрава России (Москва, Россия)*

Оганов Рафаэль Гегамович, *д.м.н., профессор, академик РАН, заслуженный деятель науки РФ, почетный Президент Всероссийского научного общества кардиологов, главный научный сотрудник ФГБУ «Государственный научно-исследовательский центр профилактической медицины» Минздрава России (Москва, Россия)*

Пронин Вячеслав Сергеевич, *д.м.н., профессор кафедры эндокринологии, директор клиники эндокринологии Университетской клинической больницы № 2 ГБОУ ВПО «Первый МГМУ им. И.М. Сеченова» Минздрава России (Москва, Россия)*

Савенков Михаил Петрович, *д.м.н., профессор, заведующий кафедрой клинической функциональной диагностики с курсом функциональной диагностики в педиатрии факультета усовершенствования врачей (Москва, Россия)*

Стилиди Иван Сократович, *д.м.н., профессор, член-корреспондент РАН, заведующий отделением абдоминальной онкопатологии ФГБУ «Российский онкологический научный центр им. Н.Н. Блохина» Минздрава России (Москва, Россия)*

Тюрин Владимир Петрович, *д.м.н., профессор, заслуженный врач РФ, главный терапевт, заместитель заведующего кафедрой внутренних болезней Института усовершенствования врачей ФГУ «Национальный медико-хирургический центр им. Н.И. Пирогова» Минздрава России (Москва, Россия)*

Хамаганова Ирина Владимировна, *д.м.н., профессор кафедры кожных болезней и косметологии факультета дополнительного профессионального образования ФГБОУ ВО «РНИМУ им. Н.И. Пирогова» Минздрава России (Москва, Россия)*

Черных Татьяна Михайловна, *д.м.н., профессор, заведующая кафедрой госпитальной терапии и эндокринологии ГБОУ ВПО «Воронежский государственный медицинский университет им. Н.Н. Бурденко» Минздрава России (Воронеж, Россия)*

Шестакова Марина Владимировна, *д.м.н., профессор, член-корреспондент РАН, директор Института диабета ФГБУ «Эндокринологический научный центр» Минздрава России, заведующая кафедрой эндокринологии и диабетологии педиатрического факультета ГБОУ ВПО «Первый МГМУ им. И.М. Сеченова» Минздрава России (Москва, Россия)*

Шило Валерий Юрьевич, *к.м.н., доцент кафедры нефрологии ГБОУ ВПО «Московский государственный медико-стоматологический университет им. А.И. Евдокимова» Минздрава России (Москва, Россия)*

Щекотов Владимир Валерьевич, *д.м.н., профессор, заведующий кафедрой госпитальной терапии № 2 ГБОУ ВПО «Пермская государственная медицинская академия им. акад. Е.А. Вагнера» Минздрава России (Пермь, Россия)*

Якушин Сергей Степанович, *д.м.н., профессор, заведующий кафедрой госпитальной терапии с курсом поликлинической терапии ГБОУ ВПО «Рязанский государственный медицинский университет им. акад. И.П. Павлова» Минздрава России (Рязань, Россия)*

Якусевич Владимир Валентинович, *д.м.н., профессор кафедры клинической фармакологии с курсом института последипломного образования ГБОУ ВПО «Ярославский государственный медицинский университет» Минздрава России (Ярославль, Россия)*

НАУЧНЫЕ РЕДАКТОРЫ

Карамова Арфеня Эдуардовна, *к.м.н., ведущий научный сотрудник научной части ФГБНУ «Государственный научный центр дерматовенерологии и косметологии» Минздрава России (Москва, Россия)*

Демидова Наталья Александровна, *к.м.н., ассистент кафедры факультетской терапии им. акад. А.И. Нестерова ФГБОУ ВО «РНИМУ им. Н.И. Пирогова» Минздрава России (Москва, Россия)*

Клименко Алеся Александровна, *к.м.н., доцент кафедры факультетской терапии им. акад. А.И. Нестерова ФГБОУ ВО «РНИМУ им. Н.И. Пирогова» Минздрава России (Москва, Россия)*

МЕЖДУНАРОДНЫЙ РЕДАКЦИОННЫЙ СОВЕТ

Ароян Арминэ Андреевна, *к.м.н., заведующая отделением ревматологии медицинского центра Эребуни, заведующая кафедрой ревматологии Национального института здравоохранения им. акад. С.Х. Авдалбекяна Минздрава Армении (Ереван, Республика Армения)*

Голлаш Майк, *д.м.н., профессор, кафедра нефрологии и интенсивной терапии Берлинского университета им. Гумбольдта (Берлин, Германия)*

Гроппа Лилиана Георгиевна, *д.м.н., профессор, заведующая кафедрой ревматологии и нефрологии Кишиневского государственного университета медицины и фармации им. Н. Тестемицану (Кишинев, Республика Молдова)*

Гусейнов Надир Исмаил оглы, *д.м.н., профессор кафедры физиотерапии и спортивной медицины Азербайджанского медицинского университета, главный врач Ревматологического центра «АЯН» Минздрава Азербайджанской Республики (Баку, Республика Азербайджан)*

Мясоедова Елена Евгеньевна, *д.м.н., кафедра ревматологии Медицинской школы Майо (Рочестер, Миннесота, США)*

Пономарев Владимир Борисович, *д.м.н., отдел радиологии Института Мемориального онкологического центра Слоана-Кеттеринга (Нью-Йорк, США)*

Стоилов Румен, *д.м.н., кафедра ревматологии университета Святого Ивана Рыльски (София, Болгария)*

PUBLISHING HOUSE

МОБИЛЬНОЕ ПРИЛОЖЕНИЕ «АБВ-ПРЕСС»

СПЕЦИАЛИЗИРОВАННЫЕ МЕДИЦИНСКИЕ ИЗДАНИЯ

- Газеты «Онкология сегодня», «Урология сегодня», «Современная Кардиология»;
- клинические рекомендации от медицинских обществ — партнеров издательства;
- справочники для специалистов.

- Удобный функционал;
- возможность чтения off-line.

Бесплатно —
для смартфонов и планшетов
iOS и Android.

App Store

Google play

СОВРЕМЕННЫЙ И УДОБНЫЙ СПОСОБ ЧТЕНИЯ — ИНФОРМАЦИЯ ВСЕГДА ПОД РУКОЙ!

The journal is put on the Higher Attestation Commission (HAC) list of periodicals (the list of leading peer-reviewed scientific journals recommended to publish the basic research results of doctor's and candidate's theses).

In 2015, the journal has been registered with CrossRef; its papers are indexed with the digital object identifier (DOI).

In 2008, it was included in the Research Electronic Library and the Russian Science Citation Index (RSCI) and has an impact factor.

Since 2015, the journal's electronic version has been available in the leading Russian and international electronic libraries, including EBSCO.

№ 4, VOL. 10 '16 – 1, VOL. 11 '17

PEER-REVIEWED SCIENTIFIC-AND-PRACTICAL JOURNAL

THE CLINICIAN

EDITOR-IN-CHIEF

Nadezhda A. Shostak, *MD, PhD, Professor, Honored Doctor of the Russian Federation, Head of the of Acad. A.I. Nesterov of Faculty Therapy, N.I. Pirogov Russian National Research Medical University of the Ministry of Health of Russia (Moscow, Russia)*

DEPUTIES EDITORS

Sergey Yu. Martsevich, *MD, PhD, Professor of the Department of Evidence Based Medicine of the Faculty of Additional Professional Education of Teachers, I.M. Sechenov First Moscow State Medical University of the Ministry of Health of Russia, Head of Department of Preventive Pharmacotherapy of the Governmental Research Center of Preventive Medicine of the Ministry of Health of sia (Moscow, Russia)*

Andrey P. Rebrov, *MD, PhD, Professor, Head of the Department of Hospital Therapy Medical Faculty, V.I. Razumovsky Saratov State Medical University of the Ministry of Health of Russia (Saratov, Russia)*

Alexander I. Sinopalnikov, *MD, PhD, Professor, Honored Doctor of the Russian Federation, Head of the Department of Pulmonology, State Institute of Improvement of Doctors of the Ministry of Education of the Russian Federation (Moscow, Russia)*

EXECUTIVE EDITOR

Dmitry A. Anichkov, *PhD, Acad. A.I. Nesterov of Faculty Therapy, N.I. Pirogov Russian National Research Medical University of the Ministry of Health of Russia (Moscow, Russia)*

FOUNDED IN 2006

Editorial Office:
Research Institute
of Carcinogenesis, Floor 3,
24 Kashirskoye Shosse,
Build. 15, Moscow, 115478.
Tel./Fax: +7 (499) 929-96-19
e-mail: abv@abvpress.ru
www.abvpress.ru

Managing Editor **V.A. Naumkina**
Proofreader **R.V. Zhuravleva**
Designer **E.V. Stepanova**
Maker-up **O.V. Goncharuk**

Subscription & Distribution Service
I.V. Shurgaeva, +7 (499) 929-96-19, base@abvpress.ru

Project Manager
R.A. Kuznetsov, +7 (499) 929-96-19, kuznetsov@abvpress.ru

The journal was registered at the Federal Service for Surveillance of Communications, Information Technologies, and Mass Media ПИ № ФС 77–36931 dated 21 July 2009.

If materials are reprinted in whole or in part, reference must necessarily be made to the "Klinisist".

The editorial board is not responsible for advertising content.

The authors' point of view given in the articles may not coincide with the opinion of the editorial board.

ISSN: 1818-8338 (Print)
ISSN: 2412-8775 (Online)
The Clinician. 2016–2017.
Vol. 10–11. № 4–1. 1–94.

© PH "ABV-Press", 2017

Printed at the
Mediacolor LLC

10,000 copies

http://klinitsist.abvpress.ru

EDITORIAL BOARD

Tatiana L. Vinogradova, *MD, PhD, Professor, Honored Teacher of the Russian Federation, Acad. A.I. Nesterov of Faculty Therapy, N.I. Pirogov Russian National Research Medical University of the Ministry of Health of Russia (Moscow, Russia)*

Sergey R. Gilyarevskiy, *MD, PhD, Professor of Department of Clinical Pharmacology and Therapy, Russian Medical Academy of Post-Graduate Education of the Ministry of Health of Russia (Moscow, Russia)*

Mikhail Yu. Gilyarov, *MD, PhD, Head of the Regional Vascular Center, N.I. Pirogov City Clinical Hospital, Associate Professor of Department of Preventive and Emergency Cardiology, I.M. Sechenov First Moscow State Medical University of the Ministry of Health of Russia (Moscow, Russia)*

Oxana M. Drapkina, *MD, PhD, Deputy Director for Scientific and Clinical Work of "State research center for preventive medicine of the Ministry of Health of Russia, Professor of Department of Propaedeutics of Internal Diseases, I.M. Sechenov First Moscow State Medical University of the Ministry of Health of Russia (Moscow, Russia)*

Pavel R. Kamchatnov, *MD, PhD, Professor of the Department of Neurology and Neurosurgery of the Faculty Therapy, N.I. Pirogov Russian National Research Medical University of the Ministry of Health of Russia (Moscow, Russia)*

Natalia P. Kutishenko, *MD, PhD, Head of the Laboratory of Pharmacoepidemiological Research, Department of Preventive Pharmacotherapy, Governmental Research Center of Preventive Medicine of the Ministry of Health of Russia (Moscow, Russia)*

Leonid B. Lazebnik, *MD, PhD, Professor, Director of the Central Research Institute of Gastroenterology, Moscow Clinical Scientific Center of the Department of Health of Moscow, Chief General Practitioner of the Department of Health of Moscow (Moscow, Russia)*

Oleg S. Levin, *MD, PhD, Professor, Head of Department of Neurology, Russian Medical Academy of Post-Graduate Education of the Ministry of Health of Russia (Moscow, Russia)*

Olga M. Lesnyak, *MD, PhD, Professor, Head of Department of Family Medicine, Urals State Medical University (Ekaterinburg, Russia)*

Alexander M. Lila, *MD, PhD, Professor, Vice-Rector for Academic Affairs, I.I. Mechnikov North-Western State Medical University of the Ministry of Health of Russia (Saint Petersburg, Russia)*

Vadim I. Mazurov, *MD, PhD, Professor, Academician of the Russian Academy of Sciences, Head of E.E. Eichwald Department of Therapy and Rheumatology, I.I. Mechnikov North-Western State Medical University of the Ministry of Health of Russia (Saint Petersburg, Russia)*

Mekhman N. Mamedov, *MD, PhD, Professor, Head of Laboratory for Development of Inter-disciplinary Approach to Prevention of Chronic Non-infectious Diseases, Governmental Research Center of Preventive Medicine of the Ministry of Health of Russia (Moscow, Russia)*

Vyacheslav Yu. Mareyev, *MD, PhD, Professor, Deputy Vice-rector, M.V. Lomonosov Moscow State University (Moscow, Russia)*

Mikhail Yu. Martynov, *MD, PhD, Professor of Department of Neurology and Neurosurgery, N.I. Pirogov Russian National Research Medical University of the Ministry of Health of Russia (Moscow, Russia)*

Vsevolod B. Matveyev, *MD, PhD, Professor, Head of Urology Department, N.N. Blokhin Russian Cancer Research Center (Moscow, Russia)*

Oleko D. Mishnev, *MD, PhD, Professor, Head of the Pathology Anatomy, N.I. Pirogov Russian National Research Medical University of the Ministry of Health of Russia (Moscow, Russia)*

Nikolay A. Mukhin, *MD, PhD, Professor, Honored Scientist of the Russian Federation, Academician of the Russian Academy of Sciences, Head of Department of Therapy and Occupational Diseases, Director of the E.M. Tareyev Clinic of Nephrology, Internal and Occupational Diseases, I.M. Sechenov First Moscow State Medical University of the Ministry of Health of Russia (Moscow, Russia)*

Svetlana E. Myasoyedova, *MD, PhD, Professor, Head of Department of Therapy and Endocrinology of the Faculty of Further Vocational Education of Teachers, I.M. Sechenov First Moscow State Medical University of the Ministry of Health of Russia (Moscow, Russia)*

Evgeniy L. Nasonov, *MD, PhD, Professor, Academician of the Russian Academy of Sciences, Director of V.A. Nasonova Research Institute of Rheumatology, Head of the Rheumatology Department of the Faculty of Post-graduate Vocational Education, I.M. Sechenov First Moscow State Medical University of the Ministry of Health of Russia (Moscow, Russia)*

Svetlana I. Ovcharenko, *MD, PhD, Professor of Faculty Therapy Department № 1 of the Therapeutic Faculty, I.M. Sechenov First Moscow State Medical University of the Ministry of Health of Russia (Moscow, Russia)*

Raphael G. Oganov, *MD, PhD, Professor, Academician of the Russian Academy of Sciences, Honored Scientist of the Russian Federation, Honorable President of the Russian National Scientific Society of Cardiologists, Chief Research Scientist, State Research Center of Preventive Medicine of the Ministry of Health of Russia (Moscow, Russia)*

Vyacheslav S. Pronin, *MD, PhD, Professor of Department of Endocrinology, Director of Clinic of Endocrinology of University Clinical Hospital № 2 of the I.M. Sechenov First Moscow State Medical University of the Ministry of Health of Russia (Moscow, Russia)*

Mikhail P. Savenkov, *MD, PhD, Professor, Head of Department of Clinical Functional Diagnostics with the Course of Functional Diagnostics in Pediatrics of the Faculty of Improvement of Doctors (Moscow, Russia)*

Ivan S. Stilidi, *MD, PhD, Professor, Corresponding Memder of the Russian Academy of Sciences, Head of Department of Abdominal Oncopathology, N.N. Blokhin Russian Cancer Research Center, Associate Member of the Russian Academy of Natural Sciences (Moscow, Russia)*

Vladimir P. Tyurin, *MD, PhD, Professor, Honored Doctor of the Russian Federation, Chief General Practitioner, Deputy Head of Department of Internal Diseases of the Institute of Improvement of Doctors, N.I. Pirogov National Medical and Surgery Center of the Ministry of Health of Russia (Moscow, Russia)*

Irina V. Khamaganova, *MD, PhD, Professor of Department of Skin Diseases and Cosmetology of Additional Professional Education, N.I. Pirogov Russian National Research Medical University of the Ministry of Health of Russia (Moscow, Russia)*

Tatiana M. Chernykh, *MD, PhD, Professor, Head of Department of Hospital Therapy and Endocrinology, N.N. Burdenko Voronezh State Medical University of the Ministry of Health of Russia (Voronezh, Russia)*

Marina V. Shestakova, *MD, PhD, Professor, Member Corresponding of the Russian Academy of Sciences, Director of the Institute of Diabetes, Endocrinology Research Center of the Ministry of Health of Russia (Moscow, Russia)*

Valeriy Yu. Shilo, *PhD, Associate Professor of the Department of Nephrology, A.I. Evdokimov Moscow State Medical and Dentistry University of the Ministry of Health of Russia (Moscow, Russia)*

Vladimir V. Shchekotov, *MD, PhD, Professor, Head of Department of Hospital Therapy № 2, E.A. Vagner Perm State Medical Academy of the Ministry of Health of Russia (Perm, Russia)*

Sergey S. Yakushin, *MD, PhD, Professor, Head of Department of Hospital Therapy with the Course of Polyclinic Therapy, I.P. Pavlov Ryazan State Medical University of the Ministry of Health of Russia (Ryazan, Russia)*

Vladimir V. Yakusevich, *MD, PhD, Professor of Department of Clinical Pharmacology with a course of the Institute of Postgraduate Education, Yaroslavl State Medical University of the Ministry of Health of Russia (Yaroslavl, Russia)*

SCIENTIFIC EDITORS

Arfenya E. Karamova, *PhD, Lead Researcher of the Scientific Division, Research State Scientific Center of Dermatology and Cosmetology of the Ministry of Health of Russia (Moscow, Russia)*

Natalia A. Demidova, *PhD, Associate Professor Acad. A.I. Nesterov of Faculty Therapy, N.I. Pirogov Russian National Research Medical University of the Ministry of Health of Russia (Moscow, Russia)*

Alesya A. Klimenko, *PhD, Associate Professor Acad. A.I. Nesterov of Faculty Therapy, N.I. Pirogov Russian National Research Medical University of the Ministry of Health of Russia (Moscow, Russia)*

INTERNATIONAL EDITORIAL COUNCIL

Armine A. Aroyan, *PhD, Professor, Head of the Department of Rheumatology of the Medical Center EREBUNI, Head of the Department of Rheumatology of the National Institute of Health, Acad. S.H. Avdalbekyan of the Ministry of Health of Armeniya (Erevan, Republic of Armeniya)*

Maik Gollasch, *MD, PhD, Professor, Department of Nephrology and Intensive Care Unit, Berlin Humboldt University (Berlin, Germany)*

Liliana G. Groppa, *MD, PhD, Professor, Head, Department of Rheumatology and Nephrology, Chisinau state N. Testemitanu University of Medicine and Pharmacy (Kishinyov, Republic of Moldova)*

Nadir Ismail ogly Guseinov, *MD, PhD, Professor, Department of Physiotherapy and Sports Medicine, Azerbaijan Medical University, Principal Physician Rheumatological Center "AYAN", Ministry of Health of the Republic of Azerbaijan (Baku, Republic of Azerbaydzhan)*

Elena E. Myasoedova, *MD, PhD, Department of Rheumatology, Mayo Medical School (Rochester, Minnesota, USA)*

Vladimir B. Ponomarev, *MD, PhD, Department of Radiology Memorial Sloan-Kettering Cancer Center (New York, USA)*

Rumen Stoilov, *MD, PhD, Professor, Department of Rheumatology, St. Ivan Rilski University Hospital (Sofia, Bulgaria)*

СОДЕРЖАНИЕ

РЕДАКЦИОННАЯ СТАТЬЯ

Е.В. Константинова, Н.М. Балаян, Н.А. Шостак
Инфаркт миокарда у молодых – причины и прогноз заболевания 10

ОБЗОРЫ

Е.В. Первова
Современные методы амбулаторного мониторирования электрокардиограммы. Технические аспекты 16

ОРИГИНАЛЬНЫЕ ИССЛЕДОВАНИЯ

И.Е. Белая, В.И. Коломиец, Э.К. Мусаева
Значимость лабораторных показателей в прогнозировании исходов острого инфаркта миокарда 29

И.М. Давидович, Л.Н. Малай, Н.П. Кутишенко
Отдаленные результаты и приверженность терапии у пациентов после острого инфаркта миокарда: данные регистра (Хабаровск) 36

В.А. Сергеева, А.С. Шмойлова
Клинические проявления инфекционного миокардита у мужчин и женщин 45

А.И. Ковешников, И.Ю. Колесникова
Влияние пищи на клинические симптомы и внутрижелудочную кислотность при язвенной болезни двенадцатиперстной кишки 50

ОПИСАНИЕ СЛУЧАЯ

А.А. Горбаченков, Н.В. Кривошеева, И.В. Эренбург, И.А. Бабина, Е.А. Пилипосян, М.В. Ходырева
Образование в правом предсердии при болезни Бехчета, симулирующее опухоль 55

О.В. Гайсёнок, Т.Б. Гребенюк, П.А. Курносов, И.В. Шаталова
Некомпактный миокард левого желудочка: пример редкого заболевания в клинической практике 60

Н.А. Шостак, Д.П. Котова, А.А. Клименко, Н.Г. Правдюк, А.В. Новикова, Ю.О. Каша
Нейросифилис в терапевтической практике (клиническое наблюдение) 65

Л.В. Лорина, А.О. Буршинов
Концентрический склероз Бало: клинический случай ремиссии 71

Н.А. Шнайдер, М.Р. Сапронова, М.М. Петрова, И.П. Артюхов
Роль высокопольной магнитно-резонансной томографии головного мозга в диагностике ранней стадии болезни Паркинсона: клинический случай 76

С.М. Омарова, Н.В. Федорова
Дофаминовый дизрегуляционный синдром при болезни Паркинсона и подходы к его медикаментозной коррекции 81

ФАРМАКОТЕРАПИЯ

А.Н. Боголепова, Д.Ю. Белоусов, А.Е. Чеберда
Фармакоэкономическая эффективность нафтидрофурила у больных с ишемическим инсультом 86

Рецензенты журнала «Клиницист» в 2016 г. 93

CONTENTS

EDITORIAL

E.V. Konstantinova, N.M. Balayan, N.A. Shostak
Myocardial infarction in young patients: causes and prognosis 10

REVIEWS

E.V. Pervova
Current methods of ambulatory electrocardiogram monitoring. Technical aspects 16

ORIGINAL INVESTIGATIONS

I.E. Belaya, V.I. Kolomiets, E.K. Musaeva
Significance of laboratory parameters in prognosis of outcomes of acute myocardial infarction 29

I.M. Davidovich, L.N. Malay, N.P. Kutishenko
The analysis of long-term outcomes and adherent to treatment in patients after myocardial infarction: Khabarovsk Register Data 36

V.A. Sergeeva, A.S. Shmoylova
Clinical manifestations of infectious myocarditis in men and women 45

A.I. Koveshnikov, I.Yu. Kolesnikova
The effect of food on clinical symptoms and inragastric acidity in duodenal ulcer 50

CASE REPORT

A.A. Gorbachenkov, N.V. Krivosheeva, I.V. Erenburg, I.A. Babina, E.A. Piliposyan, M.V. Khodyreva
Mass in the right atrium imitating a tumor in Behcet's disease 55

O.V. Gaysyonok, T.B. Grebenyuk, P.A. Kurnosov, I.V. Shatalova
Left ventricularnon-compaction: an example of a rare disease in clinical practice 60

N.A. Shostak, D.P. Kotova, A.A. Klimenko, N.G. Pravdyuk, A.V. Novikova, Yu.O. Kasha
Neurosyphilis in Therapeutic practice: clinical observation 65

L.V. Lorina, A.O. Burshinov
Balo's concentric sclerosis: clinical case of remission 71

N.A. Shnayder, M R. Sapronova, M.M. Petrova, I.P. Artyukhov
The role of high field magnetic resonance imaging of the brain in the diagnosis of early-stage Parkinson's disease: a clinical case 76

S.M. Omarova, N.V. Fedorova
Dopamine dysregulation syndrome in Parkinson's disease and approaches to its correction with drugs 81

PHARMACOTHERAPY

A.N. Bogolepova, D.Yu. Belousov, A E. Cheberda
Pharmacoeconomic effectiveness of naftidrofuryl in patients with ischemic stroke 86

Reviewers of the Journal in 2016 93

КЛИНИЦИСТ 4'2016/1'2017 ТОМ 10/11 | THE CLINICIAN 4'2016/1'2017 VOL. 10/11

ИНФАРКТ МИОКАРДА У МОЛОДЫХ: ПРИЧИНЫ И ПРОГНОЗ ЗАБОЛЕВАНИЯ

Е.В. Константинова, Н.М. Балаян, Н.А. Шостак

Кафедра факультетской терапии им. акад. А.И. Нестерова ФГБОУ ВО «Российский национальный исследовательский медицинский университет им. Н.И. Пирогова» Минздрава России; Россия, 117997 Москва, ул. Островитянова, 1

Контакты: *Екатерина Владимировна Константинова katekons@mail.ru*

Инфаркт миокарда (ИМ) встречается преимущественно в популяции лиц среднего и пожилого возраста, однако в последние годы заболевание все чаще развивается у лиц моложе 45 лет, что, по-видимому, связано с современными изменениями образа жизни. В группе повышенного риска раннего развития ИМ находятся прежде всего молодые мужчины, курильщики, лица с наследственной предрасположенностью к раннему развитию сердечно-сосудистой патологии и имеющие проблемы с трудоустройством. В молодом возрасте наиболее типично развитие острого коронарного синдрома с подъемом сегмента ST на электрокардиограмме, возникшего у пациентов без предшествующего анамнеза стенокардии. Разрыв покрышки атеромы как причина коронарного тромбоза встречается у молодых лиц чаще, чем эрозия. Традиционно в патогенезе атеротромбоза ключевым моментом считается разрыв покрышки атеросклеротической бляшки, что более характерно для атеромы с большим липидным ядром, тонкой покрышкой и высокой активностью воспаления. Такую бляшку традиционно называют «нестабильной». Эрозия покрышки более характерна для бляшек, имеющих противоположные характеристики, и чаще встречается у женщин и лиц пожилого возраста. Могут наблюдаться и неатерогенные причины развития ИМ в молодом возрасте, например, вазоспазм, эмболия в коронарные артерии у больных эндокардитом и др. Для прогноза заболевания важна оценка риска развития осложнений, в частности сердечной недостаточности. Установлено, что у лиц молодого возраста риск ее развития наименьший.

Ключевые слова: *инфаркт миокарда, острый коронарный синдром, молодой возраст, этиология, атеротромбоз, разрыв покрышки, эрозия, нестабильная бляшка, прогноз, хроническая сердечная недостаточность*

DOI: 10.17650/1818-8338-2016-10-4-10-15

MYOCARDIAL INFARCTION IN YOUNG PATIENTS: CAUSES AND PROGNOSIS

E.V. Konstantinova, N.M. Balayan, N.A. Shostak

Department of Faculty Therapy named after Acad.A. I. Nesterov, N.I. Pirogov Russian National Research Medical University, Ministry of Health of Russia; 1 Ostrovityanova St., Moscow 117997, Russia

Myocardial infarction (MI) is unusual among young people, but with an upward trend in changing to unhealthy lifestyle, there is growing proportion of patients with MI are aged > 45 years. Premature MI individuals were predominantly males, characterized by smoking, obesity, and dyslipidemia (an essential key contributing to atherosclerosis). Many studies have reported that unemployment has also a negative effect on health. MI in young adults is generally caused by thrombus arising secondary to the rupture of the atherosclerotic plaque in coronary artery. As opposed to lesions associated with plaque rupture, those thatunderlie superficial erosion do not have thin fibrous caps, harbor fewer inflammatory cells, lack large lipid pools. Superficial erosion occurs morecommonly in women and the elderly.

Normal coronary arteries in young adults with MI is related to coronary vasospasm, embolus arising from endocardium or heart vessels, platelet aggregation, and other reasons. Heart failure (HF) is a common complication of MI. With timely access to medical care and good adherence to treatment older patients are at greater risk of developing heart failure.

Key words: *myocardial infarction, acute coronary syndrome, young adults, etiology, atherothrombosis, plaque rupture, erosion, vulnerable plaque, prognosis< heart failure*

Введение

В последние годы активно изучаются особенности развития и течения ишемической болезни сердца, в частности ее острых форм, в различных группах больных в зависимости от гендерных, возрастных, коморбидных и других признаков. Полученные данные приводят в ряде случаев к пересмотру традиционных взглядов. Так, например, долгое время считалось, что инфаркт миокарда (ИМ) встречается преимущественно в популяции лиц среднего и пожилого возраста, однако в настоящее время его развитие у лиц моложе 45 лет перестает быть казуистикой [1].

По-видимому, большой вклад в эту тенденцию вносят изменения образа жизни молодых людей во многих странах, включающие гиподинамию, увеличение потребления легкоусвояемых углеводов, трансгенных жиров, что сопровождается развитием дислипидемии, ожирения, сахарного диабета. Кроме того,

молодые люди часто берут дополнительную и сверхурочную работу, у них высокий общий темп жизни, они подвержены хроническим стрессам, что в ряде случаев приводит к курению, употреблению алкоголя, энергетических напитков и перееданию [2, 3].

Установлено, что больные ИМ молодого возраста имеют факторы, способствующие раннему развитию и прогрессированию атеросклероза коронарных артерий. Так, среди молодых пациентов с ИМ превалируют мужчины, страдающие ожирением и/или имеющие ту или иную форму дислипидемии, курильщики [4, 5].

Как известно, атеросклероз коронарной артерии в стадии дестабилизации атеросклеротической бляшки и формирования над ней внутрисосудистого тромба является основной причиной развития ИМ и в целом острого коронарного синдрома (ОКС), хотя существуют и другие этиопатогенетические механизмы его развития [6, 7].

Важнейшим фактором риска раннего развития и прогрессирования атеросклероза наряду с курением, артериальной гипертонией, дислипидемией, ожирением является генетическая предрасположенность. Генеалогические исследования демонстрируют не только влияние наследственных механизмов на раннее развитие атеросклероза как такового, но и на его преимущественную локализацию. Например, прослежена повышенная распространенность коронарного атеросклероза среди родственников больных с ранним возникновением ИМ [8].

Активно изучается, каким образом и с помощью каких факторов наследственная предрасположенность реализуется практически. Обсуждается влияние генов аполипопротеинов, липопротеиновых рецепторов и ключевых ферментов липопротеинового метаболизма на риск развития атеросклероза. По данным метаанализа 15 исследований, включивших 3870 человек, аллель Е гена аполипопротеина В имеет сильную связь с развитием ИМ [9]. Доказано также, что на раннее формирование атеросклероза и атеротромбоза оказывают влияние полиморфизм генов системы матриксных металлопротеиназ (ММП), рецепторов врожденного иммунитета, в частности Toll-подобных рецепторов – Toll-likereceptors, эндотелиальной NO-синтазы и др. [10, 11].

Атеротромбоз коронарной артерии – основной механизм развития инфаркта миокарда

Формирование атеротромбоза в коронарной артерии чаще всего происходит из-за повреждения покрышки атеромы по механизму разрыва покрышки или ее эрозии. Существуют традиционные взгляды, сформировавшиеся на основании результатов проведенных в конце XX – начале XXI в. морфологических, клинических и ангиографических исследований, основные положения которых будут изложены ниже.

Развитие всех форм ОКС значительно чаще происходит из-за разрыва и только в 25–40 % случаев вследствие эрозии покрышки бляшки. Разрыв бляшки в коронарной артерии обычно происходит в самом слабом месте (плечевой участок), где покрышка наиболее тонкая и больше всего инфильтрирована воспалительными клетками.

Одним из факторов, определяющих механизм повреждения атеросклеротических бляшек у пациентов с ОКС любого возраста, является исходная степень стенозирования атеромой просвета коронарной артерии [12, 13]. По данным H.C. Stary и соавт. (1995), у 81 % больных, умерших от тромбоза, развившегося в месте эрозированного эндотелия, до события имели место гемодинамически значимые стенозы, а у лиц, умерших от тромбоза коронарной артерии, развившегося на месте лопнувшей бляшки, в 60 % случаев регистрировались гемодинамически незначимые стенозы в венечных артериях [14].

Разрыв бляшки чаще наблюдается у мужчин (примерно в 80 % случаев ОКС), чем у женщин (60 %) [15]. Эрозия покрышки относительно чаще встречается у пациентов пожилого возраста. По данным R. Virmani и соавт. (2006), у женщин с ОКС моложе 50 лет эрозия эндотелия как этиологический фактор атеротромбоза может наблюдаться в 80 % всех случаев [16]. Эрозия покрышки бляшки как триггер формирования атеротромбоза также сравнительно чаще наблюдается у пациентов с сахарным диабетом, у курильщиков и при наличии гипертриглицеридемии. Уровень холестерина крови значительно больше ассоциирован с вероятностью разрыва бляшки, чем с эрозией.

Повреждение атеросклеротической бляшки не является чисто механическим процессом. Показано, что активность местной и системной воспалительной реакции, например уровень циркулирующего С-реактивного белка, тесно ассоциирована с частотой развития ОКС, возникающего по причине разрыва покрышки нестабильной атеромы, но не коррелирует с вероятностью эрозии эндотелия. В результате проведения морфологических исследований активированные макрофаги, тучные клетки и тканевой фактор в большом количестве обнаруживаются именно в области разрыва. Эрозия бляшки не связана так тесно, как разрыв, с активностью системного и местного воспаления и апоптоза [17]. Механизмы возникновения эрозии на поверхности бляшки менее изучены, но определенно в этом процессе имеют значение разрушение и перестройка внеклеточного матрикса.

В то время как повреждение бляшки по механизму разрыва покрышки – внезапный, быстрый процесс, эрозирование покрышки с формированием пристеночного тромба может занимать несколько дней. Формирование неокклюзирующего тромба над эрозией покрышки может протекать без клинических проявлений, но приводит к постепенному нарастанию степени стенозирования сосуда данной атеромой.

Нестабильная бляшка

Общеупотребимым стал термин «нестабильная атеросклеротическая бляшка», именно такие бляшки в большинстве случаев являются причиной развития ОКС [18]. Морфологически нестабильную бляшку отличает от стабильной тонкая непрочная покрышка и большое липидное ядро, занимающее ее значительный объем. Кроме того, для нестабильной бляшки характерны признаки активного воспаления, которое дополнительно ослабляет структуру бляшки, в частности за счет выделения воспалительными клетками ферментов, снижающих механическую прочность покрышки. Нестабильная бляшка инфильтрирована макрофагами, тучными и Т-клетками, в ней определяется повышенное содержание тканевого фактора и медиаторов воспаления (например, цитокинов).

Современные изменения традиционных взглядов на развитие атеротромбоза в коронарных артериях

В 2015 г. в одном из европейских кардиологических журналов была опубликована статья P. Libby и G. Pasterkamp под интригующим названием «Реквием по «нестабильной» бляшке» [19]. На основании результатов исследований, завершившихся в последние несколько лет в США и странах Европы, авторы отметили современные изменения традиционного течения атеросклероза и механизмов повреждения атеросклеротической бляшки. Оказалось, что согласно работам последних лет атеромы, имеющие характеристики нестабильности, могут оставаться неповрежденными длительное время, а в случае повреждения механизм эрозии покрышки встречается чаще, а разрыв – реже, чем описывалось ранее.

Изменения в «обычном» прогрессировании атеросклероза могут объясняться несколькими причинами. Прежде всего постепенно меняются пищевые стереотипы населения в разных странах с неуклонным увеличением потребления легкоусвояемых углеводов и трансгенных жиров, что сопровождается нарастанием распространенности сахарного диабета [20].

Кроме того, по ряду причин задолго до дебюта ОКС многие пациенты уже находятся на терапии препаратами с плейотропным, «стабилизирующим бляшку» эффектом. Значительная часть пациентов, особенно в странах Европы и Северной Америке, получает по разным показаниям различные антитромботические препараты, статины и препараты, блокирующие активность ренин-ангиотензин-альдостероновой системы. У многих препаратов указанных групп описаны разнообразные плейотропные антиатерогенные эффекты.

Ингибиторы ангиотензин-превращающего фермента и блокаторы ангиотензиновых рецепторов I типа способны уменьшать активность ММП, что, по-видимому, связано с индукционным влиянием ангиотензина II на экспрессию ММП [21]. Имеются данные и об антиапоптотических и других антиатерогенных эффектах препаратов указанных групп.

Статины не только снижают уровень холестерина липопротеидов низкой плотности и триглицеридов, но и снижают выраженность воспаления в атероме, уменьшают объем липидного ядра и способствуют стабилизации даже сравнительно тонкой покрышки [22]. Под влиянием длительной терапии статинами в покрышке атеромы повышается содержание соединительнотканных элементов, она становится более фиброзной по структуре, а по некоторым данным – чаще кальцинируется. Частой причиной назначения статинов в молодом возрасте является наследственная дислипидемия.

Кто из молодых людей в группе риска раннего развития инфаркта миокарда?

Наличие отягощенного семейного анамнеза является важнейшим, после курения, фактором риска развития ОКС.

В молодом возрасте наиболее типично развитие ОКС с подъемом сегмента ST (ОКСпST) на электрокардиограмме (ЭКГ), возникшего у пациентов без предшествующего анамнеза стенокардии. Механизм разрыва покрышки атеромы встречается чаще, чем эрозия. Преимущественный контингент таких пациентов составляют мужчины, курильщики [23, 24]. Анализ популяции пациентов с ОКСпST показал, что среди них молодые больные чаще являются курильщиками, чем пожилые. Риск развития ИМ снижается после того, как пациент бросает курить, и благоприятное влияние отказа от курения на прогноз коррелирует с длительностью курения.

У женщин, у которых ОКС развивается в молодом возрасте, наравне с курением важным фактором риска является использование оральных контрацептивов.

Как у мужчин, так и у женщин в молодом возрасте риск развития ОКС тесно ассоциирован с социально-экономическими факторами, в частности с потерей работы или безработицей [25, 26]. Возможно, что одной из причин увеличения заболеваемости ИМ среди лиц молодого возраста является наблюдающийся во многих странах экономический кризис, в результате которого уровень безработицы значительно увеличился.

Неатерогенные причины развития инфаркта миокарда у молодых пациентов

Помимо факторов, связанных с атеротромбозом, спазмом, обструкцией коронарной артерии вследствие кровоизлияния в атеросклеротическую бляшку, у лиц молодого возраста могут наблюдаться и другие причины развития острого несоответствия потребности миокарда в кислороде и его доставки. Так, анемия и гипотония способствуют уменьшению доставки кислорода, а тахикардия, повышение артериального

давления, гипертермия и другие факторы повышают потребность в нем. Кровоток в коронарной артерии может быть перекрыт эмболом, оторвавшимся от вегетации на пораженном эндокардитом клапане сердца. Причинами ИМ может стать васкулит с вовлечением артерий сердца, травма или гематологическое заболевание. В популяции больных молодого возраста какой-либо фактор может стать причиной развития ИМ либо сам по себе, либо в комбинации с другими факторами, или в сочетании с атеросклерозом венечных артерий.

Прогноз заболевания

Независимо от причины остро возникшее несоответствие между потребностью миокарда в кислороде и его доставкой по коронарным артериям незамедлительно приводит к нарушению и перестройке метаболических процессов в кардиомиоцитах, в первую очередь страдают ключевые процессы энергетического обмена и ионного гомеостаза. Результатом становится изменение трансмембранного потенциала, что создает условия для развития аритмий, в том числе жизнеугрожающих. До 50 % случаев смерти больных с ОКС приходится на первые 1,5–2 часа от начала ангинозного приступа, значительная часть больных умирает до прибытия бригады скорой медицинской помощи. Наиболее уязвимым контингентом больных, погибающих до поступления в стационары, являются лица моложе 50 лет [6, 7].

В дебюте заболевания для лиц молодого, трудоспособного возраста типично позднее обращение за медицинской помощью, что может иметь значительный неблагоприятный эффект для течения, исхода и развития осложнений при любой форме ОКС. Сердце является органом, чрезвычайно чувствительным к ишемии. В случае повреждения покрышки бляшки по механизму разрыва и тотальной окклюзии крупной артерии при отсутствии эффективного коллатерального кровотока (что также характерно для молодых пациентов без предшествующего коронарного анамнеза) уже через 20 мин начинается гибель кардиомиоцитов, а через 6 ч практически все кардиомиоциты в зоне ишемического очага погибают.

По причине того что для лиц молодого возраста более типично развитие ИМ с подъемом сегмента ST на ЭКГ, актуальным вопросом является определение прогноза заболевания и, в частности, вероятность развития патологического ремоделирования миокарда левого желудочка. Важным аспектом проблемы является ожидаемая приверженность к лечению, включая прием препаратов, направленных на предотвращение развития хронической сердечной недостаточности.

Наиболее достоверную информацию по вопросу приверженности к лечению и определения ближайшего и отдаленного прогноза предоставляют независимые регистры, интерес к которым в Российской Федерации в последнее время только растет [27]. Установлено, что, если пациент молодого возраста с ОКС своевременно получил медицинскую помощь в полном объеме, риск развития хронической сердечной недостаточности у него значительно ниже по сравнению с больными старшего возраста [28].

В целях прогнозирования течения и исхода заболевания в настоящее время применяются различные клинико-диагностические шкалы: TIMI STelevation (Thrombolysis In Myocardial Infarction), CADILLAC (Controlled Abciximab and Device Investigation to Lower Late Angioplasty Complications), PAMI (Primary Angioplastyin Myocardial Infarction) и др. [29–32], однако продолжается поиск новых факторов риска развития сердечно-сосудистых осложнений [33].

Заключение

Несмотря на то, что ИМ у молодых все еще остается довольно редким событием, в последние годы отмечается неуклонное увеличение частоты его встречаемости.

В группе повышенного риска раннего развития ИМ находятся прежде всего молодые мужчины, курильщики, лица с наследственной предрасположенностью к раннему развитию сердечно-сосудистой патологии и имеющие проблемы с трудоустройством.

Причины возникновения ОКС многообразны и представляют собой различные варианты острого несоответствия потребности миокарда в кислороде и его доставки по коронарным артериям. У молодых пациентов с ОКС кровоток в венечной артерии может быть нарушен из-за атеротромбоза, спазма, обструкции артерии вследствие кровоизлияния в атеросклеротическую бляшку и многих других неатерогенных причин.

Несмотря на наличие универсальных закономерностей, процесс развития ишемии миокарда всегда индивидуален, особенности его течения определяются множеством факторов. При своевременном оказании медицинской помощи в полном объеме прогноз у пациентов с ОКС молодого возраста значительно лучше, чем у больных старшего возраста. Лучшее понимание причин и механизмов развития ОКС у пациентов молодого возраста является серьезной медицинской и социальной задачей.

ЛИТЕРАТУРА / REFERENCES

1. Gupta A., Wang Y., Spertus J.A. et al. Trends in acute myocardial infarction in young patients and differences by sex and race, 2001 to 2010. J Am Coll Cardiol 2014;64(4):337–45. DOI: 10.1016/j.jacc.2014.04.054.
2. Doughty M., Mehta R., Bruckman D. et al. Acute myocardial infarction in the young – The University of Michigan experience. Am Heart J 2002;143(1):56–62. PMID: 11773912.
3. Yunyun W., Tong L., Yingwu L. et al. Analysis of risk factors of ST-segment elevation myocardial infarction in young patients. BMC Cardiovasc Disord 2014;14:179. DOI: 10.1186/1471-2261-14-179.
4. Pineda J., Marín F., Marco P. et al. Premature coronary artery disease in young (age < 45) subjects: Interactions of lipid profile, thrombophilic and haemostaticmarcers. Int J Cardiol 2009;136(2):222–5. DOI: 10.1016/j.ijcard.2008.04.020.
5. Schoenenberger A.W., Radovanovic D., Stauffer J.C. et al. Acute coronary syndromes in young patients: presentation, treatment and outcome. Int J Cardiol 2011;148(3):300–4. DOI: 10.1016/j.ijcard.2009.11.009.
6. Диагностика и лечение больных острым инфарктом миокарда с подъемом сегмента ST электрокардиограммы (часть 1). Рекомендации общества специалистов по неотложной кардиологии. Неотложная кардиология 2014;(1):43–62. [Diagnosis and treatment of patients with acute myocardial infarction with ST-segment elevation of the electrocardiogram (part 1). Recommendations of the society of specialists in emergency cardiology. Neotlozhnaya kardiologiya = Emergency Cardiology 2014;(1):43–62. (In Russ.)].
7. Клинические рекомендации по диагностике и лечению больных с острым коронарным синдромом без подъема сегмента ST электрокардиограммы (часть 1). Рекомендации общества специалистов по неотложной кардиологии. Неотложная кардиология 2016;(2):26–62. [Clinical guidelines for the diagnosis and treatment of patients with acute coronary syndrome without ST-segment elevation of the electrocardiogram (part 1). Recommendations of the society of specialists in emergency cardiology. Neotlozhnaya kardiologiya = Emergency Cardiology 2016;(2):26–62. (In Russ.)].
8. Dalager S., Paaske W.P., Kristensen I.B. et al. Artery-related differences in atherosclerosis expression: implications for atherogenesis and dynamics in intima-media thickness. Stroke 2007;38(10):2698–705. DOI: 10.1161/STROKEAHA.107.486480. PMID: 17761918.
9. Chiodini B.D., Barlera S., Franzosi M.G. et al. APO B gene polymorphisms and coronary artery disease: a meta-analysis. Atherosclerosis 2003;167(2):355–66. PMID: 12818419.
10. Kiechl S., Lorenz E., Reindl M. et al. Toll-like receptor 4 polymorphisms and atherogenesis. N Engl J Med 2002;347(3):185–92. DOI: 10.1056/NEJMoa012673. PMID: 12124407.
11. Kaplan R.C., Smith N.L., Zucker S. et al. Matrix metalloproteinase-3 (MMP3) and MMP9 genes and risk of myocardial infarction, ischemic stroke, and hemorrhagic stroke. Atherosclerosis 2008;201(1):130–7. DOI: 10.1016/j.atherosclerosis.2008.01.003.
12. Burke A.P., Kolodgie F.D., Farb A. et al. Morphological predictors of arterial remodeling in coronary atherosclerosis. Circulation 2002;105(3):297–303. PMID: 11804983.
13. Varnava A.M., Mills P.G., Davies M.J. Relationship between coronary artery remodeling and plaque vulnerability. Circulation 2002;105(8):939–43. PMID: 11864922.
14. Stary H.C., Chandler A.B., Dinsmore R.E. et al. A definition of advanced types of atherosclerotic lesions and a histological classification of atherosclerosis: a report from the Committee on Vascular Lesions of the Council on Arteriosclerosis, American Heart Association. Circulation 1995;92(5):1355–74. PMID: 7648691.
15. Libby P., Theroux P. Pathophysiology of coronary artery disease. Circulation 2005;111(25):3481–8. DOI: 10.1161/CIRCULATIONAHA.105.537878. PMID: 15983262.
16. Virmani R., Burke A.P., Farb A., Kolodgie F.D. Pathology of the vulnerable plaque. J Am Coll Cardiol 2006; 47(8 Suppl):C13–8. DOI: 10.1016/j.jacc.2005.10.065. PMID: 16631505.
17. Campbell I.C., Suever J.D., Timmins L.H. et al. Biomechanics and inflammation in atherosclerotic plaque erosion and plaque rupture: implications for cardiovascular events in women. PLoS One 2004;9(11):e111785. DOI: 10.1371/journal.pone.0111785.
18. Naghavi M., Libby P., Falk E. et al. From vulnerable plaque to vulnerable patient: a call for new definitions and risk assessment strategies: Part I. Circulation 2003;108(14):1664–72. DOI: 10.1161/01.CIR.0000087480.94275.97. MID: 14530185.
19. Libby P., Pasterkamp G. Requiem for the "vulnerable plaque". Eur Heart J 2015;36(43):2984–7. DOI: 10.1093/eurheartj/ehv349.
20. Aikawa M., Rabkin E., Okada Y. et al. Lipid lowering by diet reduces matrix metalloproteinase activity and increases collagen content of rabbit atheroma: a potential mechanism of lesion stabilization. Circulation 1998;97(24):2433–44. PMID: 9641696.
21. Guo R.W., Yang L.X., Wang H. et al. Angiotensin II induces matrix metalloproteinase-9 expression via a nuclear factor-kappaB-dependent pathway in vascular smooth muscle cells. Regul Pept 2008;147(1–3):37–44. DOI: 10.1016/j.regpep.2007.12.005.
22. Schonbeck U., Libby P. Inflammation, immunity, and HMG-CoA reductase inhibitors: statins as anti-inflammatory agents? Circulation 2004; 109(21 Suppl 1):II18–26. DOI: 10.1161/01.CIR.0000129505.34151.23. PMID: 15173059.
23. Jamil G., Jamil M., Alkhazraji H. et al. Risk factor assessment of young patients with ST-segment elevation myocardial infarction. Am J Cardiovasc Dis 2013;3(3):170–4. PMID: 23991352.
24. Larsen G.K., Seth M., Gurm H.S. The ongoing importance of smoking as a powerful risk factor for ST-segment elevation myocardial infarction in young patients. JAMA Intern Med 2013;173(13):1261–2. DOI: 10.1001/jamainternmed.2013.6075.
25. Eliason M., Storrie D. Job loss is bad for your health – Swedish evidence on cause-specific hospitalization following involuntary job loss. Soc Sci Med 2009;68(8):1396–406. DOI: 10.1016/j.socscimed.2009.01.021.
26. Herbig B., Dragano N., Angerer P. Health in the long-term unemployed. Dtsch Arztebl Int 2013;110(23–24):413–9. DOI: 10.3238/arztebl.2013.0413.
27. Давидович И.М., Малай Л.Н., Кутишенко Н.П. Отдаленные результаты и приверженность терапии у пациентов после острого инфаркта миокарда: данные регистра (г. Хабаровск). Клиницист 2016–2017;(4–1): 36–44. [Davidovich I.M., Malay L.N., Kutishenko N.P. The analysis of long-term outcomes and adherent to treatment in patients after myocardial infarction: Khabarovsk Register Data. Klinitsist = Clinician 2016–2017;(4–1):36–44. (In Russ.)].
28. Torabi A., Cleland J.G., Rigby A.S. et al. Development and course of heart failure after a myocardial infarction in younger

and older people. J Geriatr Cardiol 2014;11(1):1–12. DOI: 10.3969/j.issn.1671-5411.2014.01.002.

29. D'Ascenzo F., Biondi-Zoccai G., Moretti C. et al. TIMI, GRACE and alternative risk scores in acute coronary syndromes: a meta-analysis of 40 derivation studies on 216.552 patients and of 42 validation studies on 31.625 patients. Contemp Clin Trials 2012;33(3):507–14. DOI: 10.1016/j.cct.2012.01.001.
30. Baptista S.B., Farto e Abreu P., Loureiro J.R. et al. PAMI risk score for mortality prediction in acute myocardial infarction treated with primary angioplasty. Rev Port Cardiol 2004;23(5):683–93. PMID: 15279453.
31. Halkin A., Singh M., Nikolsky E. et al. Prediction of mortality after primary percutaneous coronary intervention for acute myocardial infarction: the CADILLAC risk score. J Am Coll Cardiol 2005;45(9):1397–405. DOI: 10.1016/j.jacc.2005.01.041. PMID: 15862409.
32. Шмидт Е.А., Бернс С.А., Осокина А.В. и др. Шкала прогнозирования неблагоприятных исходов у больных инфарктом миокарда с подъемом сегмента ST, подвергшихся неотложному чрескожному коронарному вмешательству. Терапевтический архив 2014;86(4):13–8. [Schmidt E.A., Berns S.A., Osokina A.V. et al. Scale prediction of adverse outcomes in patients with myocardial infarction with ST-segment elevation undergoing emergency percutaneous coronary intervention. Terapevticheskiy arkhiv = Therapeutic Archive 2014;86(4):13–8. (In Russ.)].
33. Белая И.Е., Коломиец В.И., Мусаева Э.К. Значимость лабораторных показателей в прогнозировании исходов острого инфаркта миокарда. Клиницист 2017;(1):29–35. [Belaya I.E., Kolomiets V.I., Musaeva E.K. Significance of laboratory parameters in prognosis of outcomes of acute myocardial infarction. Klinitsist = Clinician 2016–2017;(4–1): 29–35. (In Russ.)].

СОВРЕМЕННЫЕ МЕТОДЫ АМБУЛАТОРНОГО МОНИТОРИРОВАНИЯ ЭЛЕКТРОКАРДИОГРАММЫ. ТЕХНИЧЕСКИЕ АСПЕКТЫ

Е.В. Первова

Отделение хирургического лечения сложных нарушений ритма сердца и электрокардиостимуляции ГБУЗ г. Москвы «Городская клиническая больница № 4» Департамента здравоохранения г. Москвы; Россия, 115093 Москва, ул. Павловская, 25; НИЛ Электрокардиологии НИО Клинической физиологии кровообращения Института сердца и сосудов ФГБУ «Северо-Западный федеральный медицинский исследовательский центр им. В.А. Алмазова» Минздрава России; Россия, 197341 Санкт-Петербург, ул. Аккуратова, 2

Контакты: *Екатерина Владимировна Первова ekaterina.pervova@gmail.com*

В обзоре представлены технические характеристики и диагностические возможности современных неинвазивных и инвазивных методов амбулаторного мониторирования электрокардиограммы, применяемых в диагностике нарушений ритма сердца и проводимости. Показаны преимущества и недостатки различных методов длительного мониторирования электрокардиограммы.

Ключевые слова: *сердечная аритмия, синкопальное состояние, электрокардиографическая диагностика, амбулаторное мониторирование электрокардиограммы, внутригоспитальное электрокардиографическое мониторирование, холтеровское мониторирование, событийные регистраторы, накладные электрокардиографические мониторы, наружные петлевые регистраторы, имплантируемые петлевые регистраторы, мобильные системы амбулаторного сердечного мониторинга*

DOI: 10.17650/1818-8338-2016-10-4-16-28

CURRENT METHODS OF AMBULATORY ELECTROCARDIOGRAM MONITORING. TECHNICAL ASPECTS

E.V. Pervova

Department of Surgical Treatment of Complex Cardiac Rhythm Disorders and Cardiac Pacing, Moscow City Clinical Hospital No. 4, Moscow Healthcare Department; 25 Pavlovskaya St., Moscow 115093, Russia; Research Laboratory Electrocardiology Research Department of Clinical Physiology of Circulation, Institute of Heart and Vessels, Federal Almazov North-Western Medical Research Center; 2 Akkuratova St., Saint Petersburg 197341, Russia

The review considers the main characteristics and diagnostic capabilities of current noninvasive and invasive methods of ambulatory electrocardiogram monitoring used in diagnosis of cardiac rhythm and conduction disturbances. Strength and weaknesses of different methods of long-term electrocardiogram monitoring are discussed.

Key words: *cardiac arrhythmia, syncope, electrocardiographic diagnostics, ambulatory electrocardiogram monitoring, hospital electrocardiographic monitoring, Holter monitor, cardiac event recorders, attachable electrocardiogram sensors, external loop recorders, implantable loop recorders, mobile cardiac outpatient telemetry*

Введение

Долгое время единственным диагностическим методом, осуществлявшим длительную регистрацию поверхностной электрокардиограммы (ЭКГ), являлось холтеровское мониторирование ЭКГ (ХМ-ЭКГ). Традиционное ХМ-ЭКГ подразумевает «...непрерывную запись ЭКГ на твердотельный носитель или магнитную ленту (практически не используется сегодня в современных системах) в нескольких отведениях ЭКГ, в условиях свободной активности пациента, с последующей дешифровкой в режиме off-line на специальных дешифраторах...» [1, 2]. В качестве синонимов в России используются термины: суточное мониторирование ЭКГ, мониторирование по Холтеру, амбулаторное мониторирование ЭКГ, динамическая электрокардиография, ЭКГ-мониторинг. Методику длительной регистрации поверхностной ЭКГ в 1947–1949 гг. предложил N.J. Holter [3]. Первые отечественные рекомендации по применению методики амбулаторной ЭКГ были опубликованы лишь в 1999 г. [1]. В настоящее время существует лишь 1 исследование ХМ-ЭКГ, рассматривающее большую группу методов амбулаторного мониторирования ЭКГ (АМ-ЭКГ).

Амбулаторное мониторирование сердечного ритма

Современные технологии регистрации поверхностной ЭКГ позволяют выполнять запись и сохранение ЭКГ-сигнала различной длительности и хорошего качества. Они представлены портативными автоматическими устройствами для стационарного и амбулаторного

применения, обеспечивают как автоматическую регистрацию сердечных событий, так и могут быть активированы самим пациентом при появлении каких-либо симптомов. Исходя из возможностей длительной регистрации ЭКГ-сигнала, эти устройства относят к системам АМ-ЭКГ и условно подразделяют на 2 основные категории: внешние и имплантируемые (табл. 1).

Таблица 1. *Методы современного амбулаторного ЭКГ-мониторирования*

Область применения	Метод	Средняя длительность исследования
Внешние регистраторы	Внутрибольничное (внутригоспитальное) ЭКГ-мониторирование (in-hospital monitoring)	12–24 ч
	Стандартный метод холтеровского ЭКГ-мониторирования (holter monitoring)	24–48 ч
	Регистраторы событий (событийные регистраторы, event recorders) с непостоянной и постоянной записью	До 1–2 мес
	Накладные ЭКГ-мониторы (patch-monitors)	До 14 дней
	Наружные петлевые регистраторы (external loop recorders), активируемые пациентом и автоматически инициируемые	1,0–1,5 мес
	Дистанционная (домашняя) телеметрия/мобильные системы амбулаторного сердечного мониторинга (remote telemetry, mobile cardiac outpatient telemetry (MCOT-системы))	От 30 дней
Имплантируемые регистраторы	Имплантируемые петлевые регистраторы (implanted loop recorders)	1,5–3,0 года

Примечание. *Здесь, в табл. 2 и на рис. 1–5, 7: ЭКГ – электрокардиограмма.*

Различие систем амбулаторного мониторирования электрокардиограммы в функциональных и технических возможностях

Возможность длительной регистрации ЭКГ-сигнала основана на способности батарейного блока ЭКГ-регистратора к трате электрической энергии. Длительность регистрации ЭКГ-сигнала от 1–2 батареек (1,5 В, АА или ААА) традиционными системами ХМ-ЭКГ может доходить до нескольких дней. Использование же специальных батарей позволяет производить постоянную или прерывистую регистрацию ЭКГ-сигнала в течение 3 мес. Имплантируемые петлевые регистраторы позволяют осуществлять регистрацию сердечной деятельности 1,5–3 года. По сути эти имплантируемые диагностические устройства должны рассматриваться как новый класс диагностических устройств, так как они являются продуктом эволюционирования имплантируемых кардиостимуляционных систем, содержат собственную специфическую систему регистрации и анализа внутрисердечной информации и записи внутрисердечных электрограмм (аналог поверхностной ЭКГ, регистрируемой изнутри сердца посредством имплантированных в него постоянно действующих электродов) (рис. 1). Общие возможности систем амбулаторного сердечного мониторинга в регистрации и хранении клинических и электрокардиографических данных [4]:

- брадикардия – число эпизодов, продолжительность, средняя частота, диапазон;
- паузы – число эпизодов, продолжительность, диапазон;
- замещающие ритмы или эктопия – нагрузка (%), число эпизодов;
- атриовентрикулярная (АВ) блокада (I, II степени, 2:1, высокого класса) – число эпизодов;
- полная блокада сердца (III степень) – число эпизодов, продолжительность;
- синусовая тахикардия – число эпизодов, продолжительность, средняя частота, диапазон;
- предсердная эктопия – нагрузка (%), число эпизодов;
- мерцательная аритмия (фибрилляция предсердий (ФП)) – нагрузка (%), диапазон, частота, среднее значение;
- трепетание предсердий – нагрузка (%), диапазон, частота, среднее значение;
- наджелудочковая эктопия или тахикардия – нагрузка (%), число эпизодов;
- ширококомплексная тахикардия – число эпизодов, частота;
- желудочковая эктопия (единичные, парные, триплеты, бигеминия, тригеминия) – тип, нагрузка (%), число эпизодов;
- желудочковая тахикардия (≥ 3 QRS-комплексов) – устойчивая (≥ 30 с) или неустойчивая (< 30 с), нагрузка (%).

Верификация аритмии во время проведения исследования при наличии у пациента жалоб позволяет выявить связь между ними. При отсутствии аритмии и наличии жалоб аритмия может быть исключена из доказательной базы в постановке основного диагноза, что влияет на выбор дальнейшей тактики ведения пациента (табл. 2).

Стандартные опции анализа ЭКГ-сигнала одинаковы в различных системах АМ-ЭКГ (например, анализ маркированных нарушений ритма сердца, пауз сердечного ритма и т. д.). Также некоторые современные

Таблица 2. *Диагностическое значение длительного ЭКГ-мониторирования [5, 6]*

Наличие симптомов во время амбулаторного мониторирования ЭКГ	Аритмия, документированная во время мониторирования ЭКГ	
	да	нет
Да	Симптомы вызваны аритмией	Вероятность исключения аритмий в качестве причины симптомов
Нет	Бессимптомная аритмия	Исследование неинформативно

системы могут быть оснащены различными дополнительными опциями анализа ЭКГ-сигнала (например, анализ вариабельности и турбулентности ритма сердца, оценка длины интервала QT, анализ наличия поздних потенциалов предсердий и желудочков, анализ пневмограммы, анализ артериального давления и проч.). Считается, что чем больше опций представлено в используемом врачом компьютерном комплексе, тем больше у него возможностей для адекватного и всестороннего исследования пациента. Эти дополнительные опции, безусловно, расширяют возможности применения методик АМ-ЭКГ, но в этом случае исследования будут относиться к полифункциональным методам мониторирования (например опция регистрации ЭКГ в прикроватных многофункциональных мониторах или опция исследованная суточного мониторирования артериального давления (СМАД) комбинированным регистратором ХМ-ЭКГ). Несмотря на внешнюю схожесть регистрирующей техники (рис. 2*б*), признается некорректным говорить «холтеровское мониторирование АД» [2].

Внутрибольничное электрокардиографическое мониторирование (прикроватный, или дистанционный мониторинг)

Внутрибольничный (внутригоспитальный, в постели или посредством телеметрии) ЭКГ-мониторинг (In-hospital monitoring) применяется в случае наличия у пациента высокого риска развития жизнеугрожающих аритмий на фоне какого-либо структурного заболевания сердца. Как правило, в таких ситуациях пациент нуждается в посторонней (медицинской) помощи и находится в палате интенсивной терапии. В таких условиях ЭКГ-мониторинг в реальный момент времени осуществляется чаще всего проводными системами многофункциональных прикроватных медицинских мониторов (является отдельной диагностической опцией). От производителя зависят функциональные возможности мониторов, их размер (сопоставим с размером коробки для обуви), масса (доходит до нескольких килограммов). Мониторы позволяют осуществлять сбор информации о состоянии различных функциональных систем человека путем непрерывной регистрации поверхностной ЭКГ, неинвазивного и инвазивного артериального давления (АД), температуры тела, частоты сердечных сокращений (ЧСС) и дыхания, выполнять неинвазивный мониторинг сердечного выброса и других параметров центральной гемодинамики, уровня сатурации кислорода в крови (SpO_2), содержания CO_2 во вдыхаемом и выдыхаемом воздухе, контролировать фотоплетизмограмму, капнограмму, насыщение артериальной крови кислородом и т. д. Измеряемые показатели отображаются в реальном времени и могут быть сохранены в памяти устройства. При превышении пороговых значений автоматически подаются аудиовизуальные сигналы тревоги. ЭКГ-мониторинг обеспечивается возможностью выбора различных отведений (вплоть до 12 реальных и/или модифицированных). Электронная память устройства позволяет сохранять данные отдельных ЭКГ (в зависимости от производителя – более 400 событий, до 20 эпизодов аритмий, возможность использования карт памяти Micro SD и проч.). Устройства имеют защиту от внешних электромагнитных влияний (помех электрохирургического инструмента, дефибрилляционной системы и т. д.). Питание осуществляется от электрической сети или встроенной аккумуляторной батареи.

После нормализации клинического статуса, предполагающей отсутствие причин развития жизнеугрожающих ситуаций, некоторым больным вне стен палаты интенсивной терапии необходимо проведение постоянного длительного ЭКГ-мониторинга. С технической стороны это стало возможным благодаря разработке

Рис. 1. *Комплекс дистанционного телеметрического ЭКГ-мониторинга «Астрокард-Телеметрия». Справа – пример ЭКГ-записей с активацией тревожной сигнализации во время пароксизма ширококомплексной тахикардии с частотой сердечных сокращений > 155 уд./мин*

систем ***длительной регистрации ЭКГ с телеметрическим модулем***. В России большой популярностью пользуется отечественная система «Комплекс для телеметрической регистрации ЭКГ «Астрокард-Телеметрия», обладающая возможностью одномоментного слежения за 1–64 пациентами на протяжении 20 сут с передачей ЭКГ-сигнала по радиоканалу (см. рис. 1). В зависимости от типа телеметрических ЭКГ-регистраторов имеется возможность наблюдения за ЭКГ пациента по 2–12 отведениям. Для обеспечения непрерывной передачи радиосигнала от активно передвигающихся пациентов отделение оснащается необходимым количеством радиоточек. ЭКГ-сигнал передается на центральную и портативную мониторинговые станции, где происходит его обработка, автоматический анализ с обеспечением автоматической сигнализации при распознавании устройством запрограммированных нарушений ритма, проводимости, диагностически значимых изменений сегмента ST, хранение информации в базе данных. Данный комплекс базируется на платформе системы ХМ-ЭКГ, что позволяет выполнять ретроспективный анализ записей пациента, используя многочисленные опции полифункционального мониторирования систем «Астрокард».

Стандартный метод холтеровского мониторирования электрокардиограммы (Holter Monitoring)

Основной сферой применения методики ХМ-ЭКГ [1] исторически было определено проведение неинвазивного обследования взрослых пациентов (в возрасте 19 лет и старше) для выявления аритмий. Изначально метод позиционировался как вспомогательный при диагностике и лечении аритмий. Основа современной методики – в регистрации поверхностной ЭКГ в 2–3 отведениях в условиях свободной активности пациента или в стационарных условиях продолжительностью от 18 до 24 ч. Однако длительность современных записей ХМ-ЭКГ может быть иной и различаться в зависимости от обстоятельств регистрации ЭКГ-сигнала, технических возможностей устройств или показаний к выполнению как более длительных записей, так и коротких (например, исследование текущего клинически ощущаемого сердцебиения; исследование ночного периода или при выполнении пациентом физической нагрузки; период специфической активности в спорте; многосуточное мониторирование и т. д.).

Первый холтеровский ЭКГ-монитор, собранный в 1947 г., весил 38 кг и состоял из громоздкого ЭКГ-радиотрансмиттера с 2 тяжелыми батареями. Создание транзисторов, появление возможности осуществления записи на магнитные носители и отображения ЭКГ-сигнала на дисплее привели в 1952 г. к уменьшению массы габаритов прибора. На момент становления методики требования к холтеровскому монитору включали в себя: длительность регистрации сигнала – не менее 24 ч, 2–3 ЭКГ-канала, частотный диапазон – не менее 0,5–40,0 Гц, частота дискретизации – 125 Гц и выше, разрешающая способность – не ниже 5–20 мкВ; преобразование ЭКГ-сигнала было аналого-цифровым [7].

Современная система суточного мониторирования ЭКГ – комплекс, состоящий из небольшого компьютеризированного записывающего устройства/устройств (ХМ-регистратора или монитора), ЭКГ-кабеля, компьютеризированного программного модуля. ХМ-регистраторы представляют собой небольшие и легкие (50–300 г) устройства, которые выполняют ежесекундную постоянную запись сигнала с использованием в качестве источника тока 1–2 батареек (как правило, 1,5 В, АА или ААА). ХМ-регистраторы могут быть основой сочетанной одномоментной регистрации ЭКГ, АД и прочих физиологических параметров в комбинированных регистраторах.

Каналы ЭКГ-кабеля прикрепляются к коже в области грудной клетки пациента посредством одноразовых ЭКГ-электродов аналогично электродам при выполнении регистрации стандартной поверхностной ЭКГ. Схемы расположения ЭКГ-электродов на поверхности тела пациента различны для выполнения записи 2-, 3- и 12-канальных ХМ-ЭКГ (рис. 2) и различаются для приборов разных производителей. ХМ-регистратор прикрепляется к поясу пациента или вешается сбоку в специальной фиксирующей сумочке с регулируемыми лямками (см. рис. 2*б*).

ХМ-ЭКГ предполагает выполнение непрерывной записи электрической активности сердца во время обычной жизнедеятельности пациента на протяжении 24–96 ч. Когда данный период времени истекает, ХМ-регистратор удаляется с тела пациента и происходят извлечение сигнала и его интерпретация. Сигналы, фильтруемые с подавлением синфазной составляющей и усиленные входными усилителями современных ХМ-регистраторов, поступают в аналого-цифровой преобразователь, где происходит их преобразование в цифровую форму. Извлечение данных из ХМ-регистратора осуществляется или через специальный соединительный кабель, или через флеш-карту, или посредством беспроводной системы передачи сигнала (Wi-Fi, Bluetooth). Компьютеризированный программный модуль обеспечивает дальнейшую обработку сигнала с дешифровкой и преобразованием в ЭКГ-сигнал, автоматический анализ данных с определением качественных и количественных характеристик сердечного ритма, проводимости, сегмента ST, выдачей статистической отчетности и предварительных заключений, аккумулирует записи пациента в базе данных, что позволяет выполнять ретроспективный анализ записей ХМ-ЭКГ пациента. Программное обеспечение для анализа полученных данных, их автоматической интерпретации, последующей визуализации на экране компьютерного монитора, содержание автоматически создаваемых компьютерных

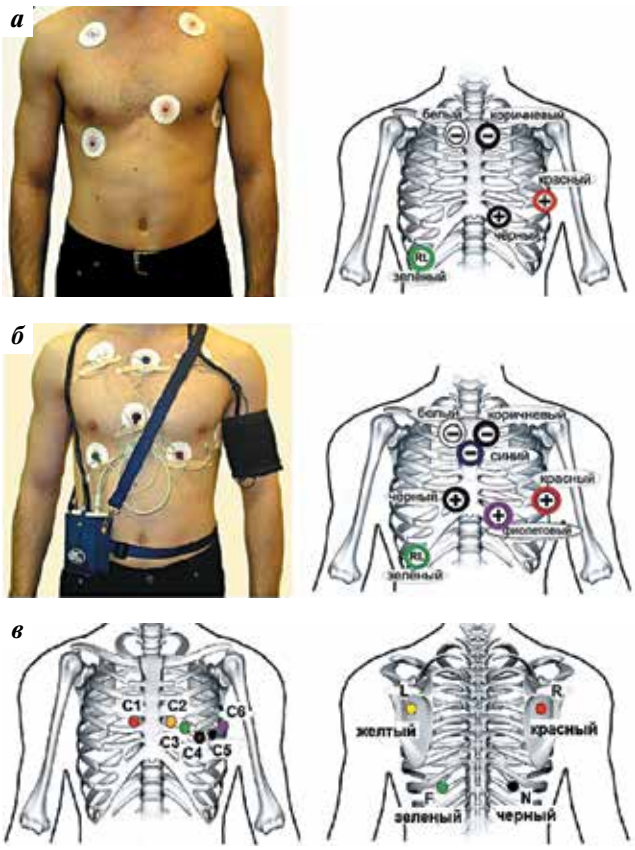

Рис. 2. *Схема рекомендуемого размещения ЭКГ-электродов холтеровскими системами «ДМС-Передовые технологии» при регистрации ЭКГ в 2-, 3-, 12-мониторных грудных отведениях (адаптировано из [8]): а – в 2-мониторных грудных отведениях; б – в 3-мониторных грудных отведениях на примере комбинированной системы регистрации ЭКГ и артериального давления; в – в 12-мониторных отведениях*

заключений отличаются и зависят от фирмы-производителя.

Все существующие системы регистрации ХМ-ЭКГ обладают программными возможностями преимущественного выделения R-волн из-за максимальной амплитуды регистрируемого сигнала по сравнению с P-волнами [1]. Это свойство используется при автоматическом анализе частотных характеристик сердечного ритма. Из-за низкого (8–10 бит; в настоящее время – до 24 бит) динамического диапазона аналого-цифровых преобразователей в носимых приборах большие сложности возникают при автоматическом анализе системой низкоамплитудных элементов ЭКГ, например предсердных P-волн любого генеза и, особенно, фибрилляторных f-волн, шумов. Низкая (250–500 Гц) частота оцифровки сигнала вызывает трудности при анализе стимулов электрокардиостимулятора (ЭКС). Для улучшения качества ЭКГ-сигнала и подавления шума производители стремятся увеличить частоту дискретизации до 500 Гц и более, разрабатывают новые алгоритмы дискретизации сигнала и детекции [9]. В зависимости от типа ХМ-регистратора и ЭКГ-кабеля число регистрируемых реальных и/или модифицированных ЭКГ-отведений варьирует от 1 до 12 (наиболее часто используются 2–3). Лишь некоторые современные системы ХМ-ЭКГ имеют возможность программного выделения дополнительного маркерного канала благодаря увеличению частоты дискретизации сигнала до 20 кГц (ООО «ДМС Передовые технологии», Россия; ЗАО «Медитек», Россия). Этот канал позволяет визуализировать лишь артефакты внутрисердечных стимулов имплантированных ЭКС, что улучшает диагностику сердечного ритма и функционирование стимулятора у пациентов с имплантированными системами, уменьшая количество ошибок в интерпретации [10].

Современные компьютерные системы ХМ-ЭКГ предоставляют врачу возможность пользовательской оценки автоматически проанализированной и маркированной системой информации благодаря возможности пользовательского изменения параметров анализа и использованию различных стандартных и дополнительных опций. Некоторые системы дают возможность врачу выполнять редакцию и отдельных ЭКГ-фрагментов в ручном режиме. Большинство ХМ-регистраторов имеют кнопку, которую пациенту рекомендуют нажимать при появлении у него каких-либо сердечно-сосудистых симптомов. Врачебный анализ периодов плохого самочувствия пациента позволяет провести корреляцию между симптомами и фактом наличия/отсутствия нарушений сердечного ритма и проводимости, что повышает диагностическое значение метода ХМ-ЭКГ.

ХМ-ЭКГ любой длительности на всех этапах развития методики не являлось рутинным методом обследования пациента. Основными показаниями для его выполнения в современных условиях рассматриваются: обнаружение или исключение нарушений ритма сердца в качестве причины симптомов пациента, выявление и оценка аритмий, которые могут быть причиной повышенного риска сердечно-сосудистых событий, выявление и точная интерпретация изменения сегмента ST-T, оценка эффективности антиаритмической и антиишемической терапии и исследование эффектов терапевтических устройств (например имплантированных постоянных ЭКС, кардиовертеров-дефибрилляторов, кардиоресинхронизирующих систем (СРТ-систем)) [11]. Рациональным признается использование ХМ-ЭКГ пациентами, имеющими частые (ежедневные) симптомы.

Регистраторы событий/событийные регистраторы (Event Recorders)

Событийные ЭКГ-регистраторы с непостоянной записью (постсобытийные регистраторы) относятся к внешним устройствам. Некоторые событийные ЭКГ-регистраторы являются небольшими безэлектродными устройствами, которые основную часть времени носятся пациентом в кармане/сумке [12]. Только лишь когда пациента беспокоит симптом, устройство

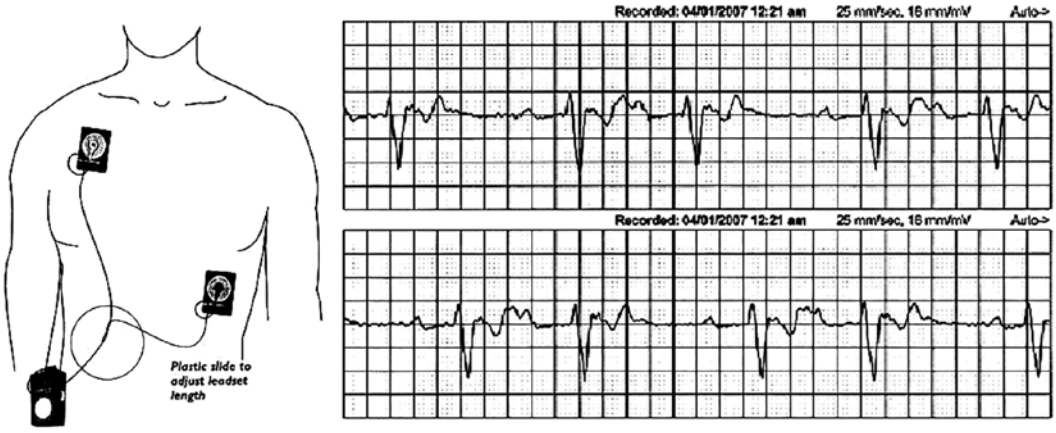

Рис. 3. *Событийный регистратор: место расположения электродов. На ЭКГ: атриовентрикулярная блокада II степени 1-го типа (скорость записи 25 мм/с)*

прикладывается к грудной клетке. Так как электроды находятся на задней стороне прибора, может быть сохранена запись только одного ЭКГ-отведения длительностью до 90 с. Такой регистратор событий может хранить небольшое количество ЭКГ-записей, поскольку имеет емкость запоминающего устройства лишь для хранения записей общей длительностью около 10 мин. Другие представители событийных ЭКГ-регистраторов похожи на традиционные, имеющие ЭКГ-электроды, которые пациент должен присоединять к грудной клетке по мере необходимости. Присоединение ЭКГ-электродов, по данным производителей, занимает менее 1 мин. Постсобытийные регистраторы не предоставляют информацию о бессимптомных эпизодах, так как для выполнения записи они сначала должны быть приложены к грудной клетке пациента, что трудновыполнимо при наличии бессимптомных эпизодов.

Событийный монитор с постоянной кольцевой записью крепится к грудной клетке с помощью электродов (рис. 3). Он постоянно записывает сердцебиение. При появлении симптомов пациент нажимает кнопку на мониторе, чтобы сохранить ЭКГ в момент события и небольшой фрагмент предсимптомной записи. Эта функция особенно полезна для людей, которые имеют возможность нажать на кнопку после того, как нормализуется их состояние (например, после возвращения сознания). Некоторые мониторы оснащены функцией автоматической детекции событий, что позволяет осуществлять сбор информации как симптомных (по нажатию кнопки), так и бессимптомных (с помощью автотриггирования ФП, наджелудочковой тахикардии, брадикардии) эпизодов. Некоторые устройства обнаруживают только 1 тип аритмии, другие могут захватывать несколько типов. Событийный монитор с постоянной кольцевой записью носится непрерывно, как правило, до 30 дней.

В отличие от традиционного ХМ-ЭКГ, событийные ЭКГ-регистраторы не записывают каждое сокращение сердца. Они используют высокочастотную регистрацию в режиме непрерывной кольцевой/петлевой записи и удаления ЭКГ-сигнала. В памяти такого устройства ЭКГ-сигнал хранится в среднем около 1 мин, поэтому регистрация клинического события будет иметь место за 30 с до активации пациентом процесса сохранения ЭКГ. В случае, если активация записи не произошла во время заданной устройству временной петли (20–30 мин), происходит автоматическое удаление ЭКГ-записи. Таким образом, чтобы свести к минимуму потерю данных после регистрации события, запись должна быть немедленно передана к центральному узлу мониторинга для проверки и анализа. Передача ЭКГ-записи в наблюдательный центр и/или конкретному врачу зависит от модели устройства и производителя, возможности использования телефонных линий, беспроводных технологий или интернета. Если результаты анализа показывают наличие у пациента жизнеугрожающих событий, сотрудники регистрационного центра могут непосредственно его инструктировать (например, обратиться в больницу или вызвать службу скорой помощи). Длительность применения устройства пациентом зависит от клинической целесообразности и емкости применяемых батарей (может достигать до 30 дней (60 дней)). Особенно полезно их использование в случаях наличия у пациента достаточно непродолжительных по времени симптомов или если симптоматика сопровождается очень кратковременным ухудшением самочувствия: нечастые жалобы на кратковременное сердцебиение, перебои в работе сердца, замирания, эпизоды головокружений, не приводящие к потере сознания и травматизации пациента.

Накладные электрокардиографические мониторы (Patch Monitors)

Новый тип устройств для среднесрочного использования в течение до 2 нед получил название патч-мониторов (Patch monitors) из-за реализованной идеи

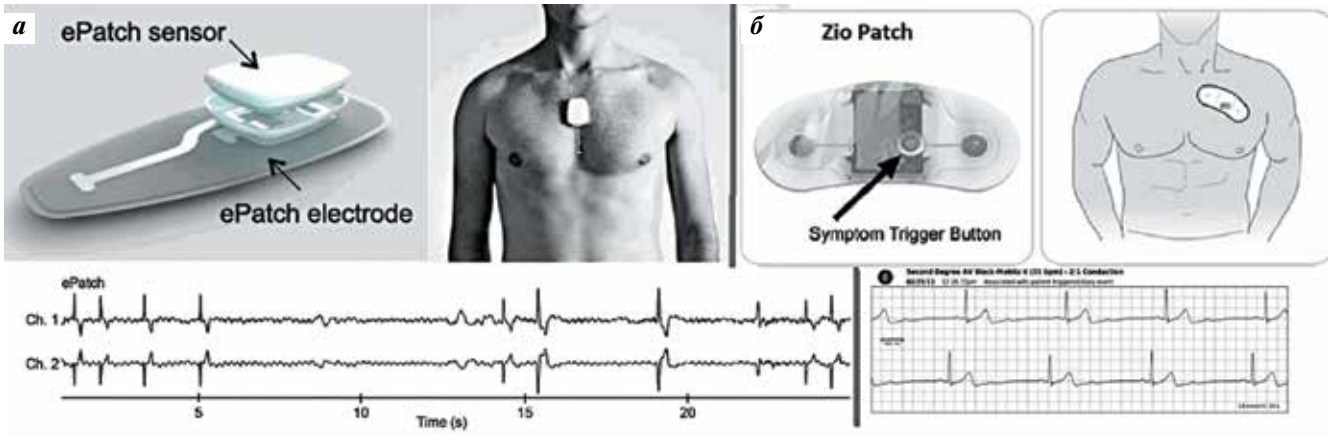

Рис. 4. *Накладные адгезивные патч-мониторы. Место расположения, примеры ЭКГ: а – регистратор ePatch, на ЭКГ – фибрилляция предсердий (адаптировано из [13]), скорость записи 12,5 мм/с; б – регистратор Zio Patch, на ЭКГ – атриовентрикулярная блокада II степени (адаптировано из [14]), скорость записи 25 мм/с*

аппликации самого регистратора на кожу грудной клетки по типу пластыря. Диапазон работы устройств – от нескольких дней (72 ч – для системы ePatch (DELTA Danish Electronics, Дания) [13] до нескольких недель (2 нед – для системы ZIO® XT (iRhythm Technologies Inc., США)) [4]. Устройства имеют небольшой размер (например ZIO® XT 123,0 × 53,0 × 10,7 см, а патч SEEQ™MCT с возможностью wireless-передачи сигнала (Medtronic Inc., США) 160 × 60 × 15 см), содержат систему датчика, микроэлектронную схему записывающего устройства, блок памяти и внутреннюю батарею, встроенную в относительно гибкую синтетическую матрицу, смолу или другой адгезивный материал (рис. 4). Корпус патч-монитора прикрепляется к коже пациента над левой зоной верхней части грудной клетки или в области грудины [4]. Основными преимуществами патч-мониторов являются: простота в использовании, безэлектродность, водонепроницаемость, минимальное неудобство для повседневной деятельности пациента. Некоторые из патч-мониторов – одноразового применения, другие – многоразового с одноразовыми ЭКГ-электродами/электродом. Все это позволяет обеспечивать гигиеничность применения данного типа устройств. Приборы снабжены кнопкой, которая может быть нажата пациентом для отметки симптоматичного эпизода.

На данный момент эти устройства показывают наилучшую комплаентность пациентов к завершению полного курса диагностического обследования. Опубликованные в 2013 г. результаты исследования, оценившего эффективность и удобство использования 14-дневных патч-мониторов и традиционных 24-часовых ХМ-регистраторов показали преимущество первых. Так, патч-монитор нашли удобным в ношении 93,7 % пациентов (134 из 143), а ХМ-ЭКГ – 51,7 % пациентов (74 из 143). На повседневную жизнедеятельность пациентов сильнее влиял ХМ-регистратор: 76,2 % (109 из 143) пациентов отметили неудобства от ношения ХМ-ЭКГ и лишь 10,5 % (15 из 143) – при применении патч-монитора. На вопрос «если бы была возможность, что бы Вы предпочли носить – патч-монитор или ХМ-ЭКГ?» 81 % (111 из 137) опрошенных пациентов выбрали патч-монитор. Опрос 102 врачей показал, что 90 % (n = 92) отдали первенство в постановке окончательного диагноза данным из патч-мониторов, 64 % (n = 65) предпочли данные из 24-часового ХМ-ЭКГ. Патч-мониторы диагностировали в 1,5 раза больше различных аритмических событий, чем ХМ-ЭКГ (96 против 61 соответственно) [15].

Запись ЭКГ посредством патч-мониторов осуществляется по 1–2 каналам (в зависимости от производителя). Запатентованный алгоритм анализа записи может обрабатывать 14-дневные данные в течение 10 мин. Однако результаты исследования могут быть получены врачом лишь через несколько дней. Это происходит потому, что в настоящее время данный вид диагностического исследования не оплачивается страховыми компаниями, поэтому клиники и практикующие врачи вынуждены пользоваться услугами сервисных центров компании-производителя патч-мониторов. В данные центры пользователь отправляет по почте с оплаченной доставкой сам регистратор (поэтому и происходит задержка по времени от момента окончания исследования до получения пользователем результатов). В сервисном центре данные с патч-монитора обрабатываются техническими специалистами, анализируются, формируется отчет, который и отправляется пользователю.

В настоящее время недостатками патч-мониторов являются: относительно высокие совокупные затраты потребителей (за счет одноразовости устройства) и зависимость клиник от компании-производителя такого устройства. Некоторые из вопросов материально-технического обеспечения обходит мобильная сердечная телеметрическая система SEEQ Corventis NUVANT (Medtronic Inc., США), которая позволяет осуществлять передачу данных с миниатюрного патч-устройства SEEQ™ MCT в реальном времени к информационной

сети компании. Это уменьшает время от окончания исследования до получения врачом отчета по сравнению с системой ZIO® XT, но, тем не менее, требуется определенное время на обработку данных [4]. По данным доступной для анализа медицинской литературы, в странах, где располагаются технологические мощности компаний-производителей, они заинтересовывают клиники в использования патч-мониторов путем предоставления последним возможности не вкладывать первоначальные инвестиции в покупку данных устройств (по сравнению с носимыми, многократно используемыми устройствами ХМ-ЭКГ). Основной интерес использования данных устройств – диагностика ФП у пациентов с перенесенным инсультом и транзиторной ишемической атакой головного мозга.

Наружные и имплантируемые петлевые регистраторы (loop recorders)

Наружные петлевые регистраторы (external loop recorders) являются преемниками событийных регистраторов. Это небольшие портативные устройства (рис. 5). В отличие от событийных регистраторов для их функционирования необходимо прикрепление ЭКГ-отведений к грудной клетке пациента на протяжении всего периода использования устройства [12]. Большинству такого рода регистраторов требуется активация устройства самим пациентом в момент или сразу после возникновения клинического события. Регистратор сохраняет запись 1-канальной ЭКГ от 45–60 с до момента активации, а также от 15 до 90 с после активации. Из-за ограничения объема памяти по мере набора новых ЭКГ-данных старые удаляются. Для минимизации потери критически важных данных выполняется оперативная их передача к центральному узлу мониторинга и/или конкретному врачу (зависит от модели устройства и фирмы-производителя). Для этого используются как телефонные линии, так и беспроводные технологии.

Наружные петлевые регистраторы, активируемые пациентом, не предоставляют информацию о бессимптомных эпизодах. Чтобы преодолеть данное ограничение, были разработаны автоматически инициируемые петлевые регистраторы. Эти устройства используют собственный алгоритм для активации ЭКГ-хранения аритмических эпизодов, таких как брадикардия (в том числе регистрация длительных пауз), тахикардия и ФП. Объем доступной памяти (обычно 10–20 мин) разделяется для пациент-инициируемых и автоматически инициируемых событий. При обнаружении автоматически инициируемого события устройство подает звуковой сигнал, услышав который, пациент должен передать данные в центральную станцию мониторинга для обзора.

Анализ ЭКГ-данных крупной базы пациентов мониторинговой компании Lifewatch (Buffalo Grove, США) при исследовании 600 пациентов с 30-дневными наружными петлевыми регистраторами, активируемыми больными, и 600 пациентов с автоматически инициализируемыми наружными петлевыми регистраторами показал преимущество последних в диагностике большего числа пациентов, получивших предупреждение о произошедшем событии, и в регистрации большего числа бессимптомных аритмий. Так, для 108 больных с наружными петлевыми регистраторами, активируемыми пациентом, отправка врачу предупреждений состоялась о 204 симптоматичных и 8 асимптомных клинически значимых эпизодах (из них 1 уведомление касалось асимптомного эпизода ФП). Общее число переданных в мониторинговый центр записей (n = 4862) содержало информацию об 11 562 событиях. Переданные автоматически инициализируемыми наружными петлевыми регистраторами 216 пациентам 11 124 записи, содержащие 21 390 событий, сопровождались отправкой врачу уведомлений о 268 симптоматичных и 256 асимптомных событиях (из них 52 сообщения были об асимптомных эпизодах ФП) [17]. Таким образом, было подтверждено преимущество в диагностике аритмических событий длительного ЭКГ-мониторинга автоматически запускаемыми наружными петлевыми регистраторами.

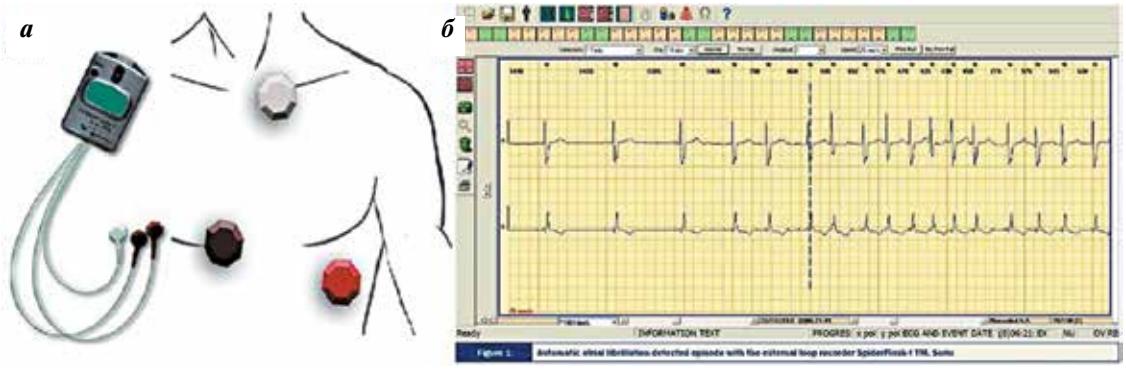

Рис. 5. *Наружный петлевой регистратор Spider Flash™: а – расположение ЭКГ-электродов; б – фрагмент ЭКГ, начало пароксизма фибрилляции предсердий (адаптировано из [16]), скорость записи 25 мм/с*

Имплантируемые кардиомониторы (ИКМ)/имплантируемые петлевые регистраторы (implantable loop recorders). Первое упоминание об использовании имплантируемых кардиомониторов в диагностическом поиске состоялось в европейских «Клинических рекомендациях по диагностике и лечению синкопальных состояний» 2001 г. [18]. А первые рекомендации по использованию ИКМ опубликованы в пересмотре 2004 г. [19]. Они допускали применение ИКМ в случаях, когда после полной оценки клинического статуса пациента и выполненных ранее исследований механизм обморока оставался неясным, но врач предполагал наличие у пациента аритмической его причины, опираясь на особенности ЭКГ пациента и/или анамнеза повторяющихся обмороков, особенно приводивших к травматизации пациента.

ИКМ имплантируются под кожу грудной клетки с применением минимальной хирургической подготовки и вмешательства, подразумевают выполнение 1 разреза кожных покровов длиной 1–2 см. Операция выполняется под местной анестезией. Область имплантации – слева между I и IV ребрами в направлении от парастернальной к срединно-ключичной линии для минимизации регистрации различного вида шумовых помех на ЭКГ. Данная процедура выполняется амбулаторно, под местной анестезией, с участием минимума медперсонала. Введение устройства под кожу может быть выполнено и в процедурном кабинете, но при соблюдении всех правил асептики и антисептики [20, 21]. По данным ранних исследований, риск инфицирования ложа имплантированного устройства составлет 4 % [22]. Опубликованные в 2006 г. результаты исследования ISSUE 2 показали 1 % риск инфицирования ложа ИКМ (у 4 из 392 пациентов) [23].

Тенденция последнего времени – миниатюризация ИКМ и удлинение периода возможного использования устройства. Изначально с размера 62 × 19 × 8 мм (модель Reveal XT R, Medtronic Inc., США) произошло его уменьшение до 45 × 7 × 4 мм (модель Reveal LINQ, Medtronic Inc., США). Увеличение емкости батареи устройства и памяти для хранения данных способствует более длительному сроку его работы (до 3 лет дляИКМ Reveal LINQ, Medtronic Inc., США). Специалист, программирующий ИКМ, может выбрать различные характеристики параметров для автоматической детекции спектра анализируемых аритмий (спектр выбора зависит от производителя) [24, 25]:

- асистолия (желудочковая пауза длительностью более 1,5–3,0 с) (рис. 6);
- брадикардия (желудочковый ритм с ЧСС менее 50–40–30 в минуту);
- желудочковая тахикардия (частота желудочкового ритма более 115–240 уд./мин длительностью более 5–48 QRS);
- быстрая желудочковая тахикардия (частота желудочкового ритма более 150–250 уд./мин на протяжении более 9–49 QRS);
- ФП (длительность от 30 с до 10 мин);
- пароксизмальная предсердная тахикардия (ЧСС > 120–165 в минуту на протяжении более 8–16 QRS).

На ранних этапах развития методики сообщалось о плохой автоматической детекции устройством асимптомных тахиаритмий. Так, исследование 2004 г. выявило адекватную детекцию асимптомных тахиаритмий лишь в 17 % случаев из автоматически зарегистрированных устройством Reveal Plus 682 электрограмм и неуместную детекцию в 83 % случаев (недостаточное детектирование аритмий в автоматическом режиме активации в 76 %, а также избыточную детекцию несуществующих тахиаритмий в 24 % электрограмм) [26]. Опубликованные в 2010 г. результаты исследования XPECT показали значительно бóльшую надежность автоматического алгоритма детекции ФП, применяемого в ИКМ Reveal XT (Medtronic Inc., США) (специфичность – 98,5 %, чувствительность – 96,4 % алгоритма автоматического распознавания ФП). Это позволило правильно детектировать наличие или отсутствие ФП и точно определить ее тяжесть у пациентов вне зависимости от наличия либо отсутствия симптомов [27]. Результаты исследования CRYSTAL-AF продемонстрировали наличие асимптомных пароксизмов ФП у 92 % пациентов с криптогенными инсультами без ранее документированной аритмии. Причем ежедневное время ФП составило более 6 мин, а в 28 % случаев

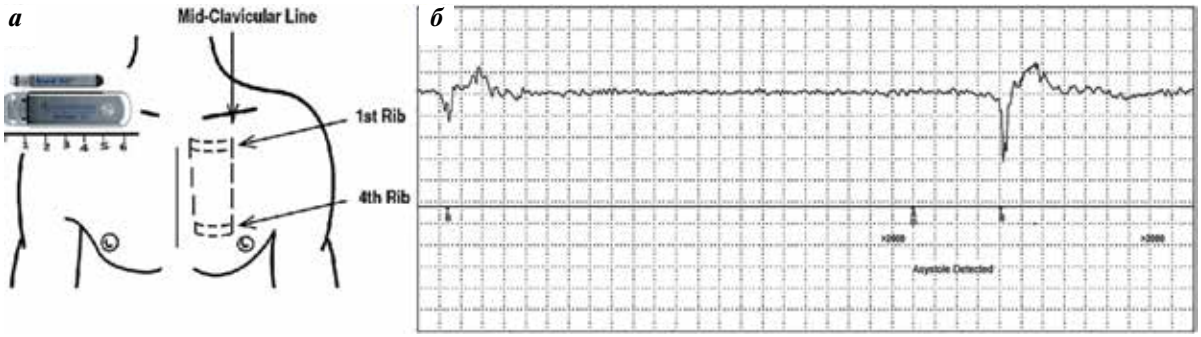

Рис. 6. *Имплантируемые кардиомониторы Reveal XT и Reveal LINQ: а – место подкожной имплантации; б – эпизод автоматически детектированной паузы длительностью > 3 с, скорость записи 25 мм/с*

пароксизмы ФП оказались впервые выявленными. За 6 мес наблюдения у 8 % пациентов с имплантированным ИКМ была детектирована ФП, что в 6,4 раза больше числа пациентов, имевших диагностированные пароксизмы ФП прочими методами ЭКГ-наблюдения (регистрация поверхностной ЭКГ, внутрибольничный мониторинг, 48-часовое ХМ-ЭКГ, наружный событийный 30-дневный мониторинг). Через 36 мес ФП была диагностирована уже у 30 % пациентов с ИКМ по сравнению с 3 % при диагностике стандартными методами. Результаты этого исследования послужили поводом заявить о том, что ИКМ является перспективным новым диагностическим и мониторинговым методом для клинициста при лечении пациентов с ФП независимо от симптомов, и рекомендовать его применение пациентам с криптогенным инсультом [28].

Основными преимуществами ИКМ являются продолжительность записи, обеспеченная длительностью срока службы батареи до 3 лет (в зависимости от производителя и модели устройства), непрерывность кольцевой высокочастотной регистрации ЭКГ-сигнала, свобода от внешних ЭКГ-электродов, отсутствие необходимости участия пациента в записи ЭКГ. Устройства последнего поколения способны автоматически активизировать запись ЭКГ и дистанционно передавать данные, а также позволяют выполнять магнитно-резонансную томографию при соблюдении определенных условий [29, 30], способствуют уменьшению числа дней госпитализации по сравнению с обычными тестовыми процедурами [31].

Дистанционная (домашняя) телеметрия (remote-athome-telemetry)

Сравнительно недавно в качестве альтернативы традиционным методам ЭКГ-мониторирования были разработаны специальные мобильные системы амбулаторного сердечного мониторинга (mobile cardiac out patient telemetry system (MCOT), real time out patient cardiac telemetry, real time remote heart monitors). Эти системы имеют возможность передавать информацию в реальном времени в мониторинговый центр, из которого при соблюдении определенных критериев может быть отправлено информационное уведомление непосредственно лечащему врачу. Сама же идея использования удаленного мониторинга начала путь с внедрения возможностей телемедицины. Благодаря развитию систем удаленного мониторинга появилась возможность осуществлять и постоянный контроль за состоянием здоровья пациента. В настоящее время функцией телеметрии оснащены диагностические как наружные, так и имплантируемые кардиосистемы – некоторые событийные регистраторы, имплантируемые кардиомониторы, ЭКС, кардиовертеры-дефибрилляторы, СРТ-системы. Применяемая в имплантируемых антиаритмических устройствах технология дистанционного мониторинга требует отдельного рассмотрения и не входит в данную работу.

Дистанционная ЭКГ-телеметрия в реальном времени преодолевает ограничения 24-часовых ХМ-ЭКГ и активируемых пациентом событийных рекордеров путем обеспечения непрерывного амбулаторного мониторинга ЭКГ до нескольких недель. Сердечная деятельность детектируется MCOT по 3 грудным электродам, прикрепленным, как представлено на рис. 7, к датчику размером с пейджер (например, системы CardioNet® Mobile Cardiac Outpatient Telemetry System и HEARTLink II™ System). При использовании портативных систем, имеющих встроенный телеметрический модуль, сохраненные данные ЭКГ передаются непосредственно к центральной мониторинговой станции при перемещении.

Часто системы MCOT сочетают в себе наличие 2 устройств – регистрирующего сигнал (находится на теле пациента или имплантируется) и портативного устройства (принимает сигнал с регистрирующего устройства и располагается рядом с телом пациента). Объем передаваемой информации может содержать ЭКГ-запись длительностью до 30 сут. Компьютерная программа внутри монитора непрерывно анализирует полученные данные сердечного ритма. Если эта программа на основе собственных алгоритмов, которые включают (в зависимости от производителя) информацию о частоте ритма, периодичности ритма, и/или P- и QRS-морфологии [12], обнаруживает аритмию (например, брадикардию или тахикардию (включая ФП)), монитор автоматически передает записанные данные на центральную мониторинговую станцию, когда пациент перемещается в место с доступной сетевой и проводной связью, системой интернет. Мониторинговая станция являются пунктом сбора, хранения и контроля информации, где сертифицированные специалисты (техники) анализируют запись. Резюмирующими документами являются итоговый отчет, который передается врачу (по факсу или через интернет) вместе с любыми симптомами, записанными пациентом; а также информационные сообщения (уведомления) врачу, медицинской сестре или самому пациенту о диагностированных у него жизнеугрожающих событиях и необходимости принятия неотложных мер. Применение MCOT-систем позволяет диагностировать большее число реальных аритмических событий, увеличивает вероятность обнаружения ФП, способствует определению реального времени ФП в течение всего периода записи. Центр контроля может определить, действительно ли пациент носит устройство, убедиться в качестве контакта ЭКГ-электродов с телом пациента; условия регистрации сигнала и качество получаемых данных могут быть улучшены путем прямого общения с пациентом.

Достоинствами ***мобильных систем амбулаторного кардиомониторинга*** являются:

- расширенная память – они способны обеспечить непрерывную запись ЭКГ или 24-часовую запись информации по типу петлевой записи;

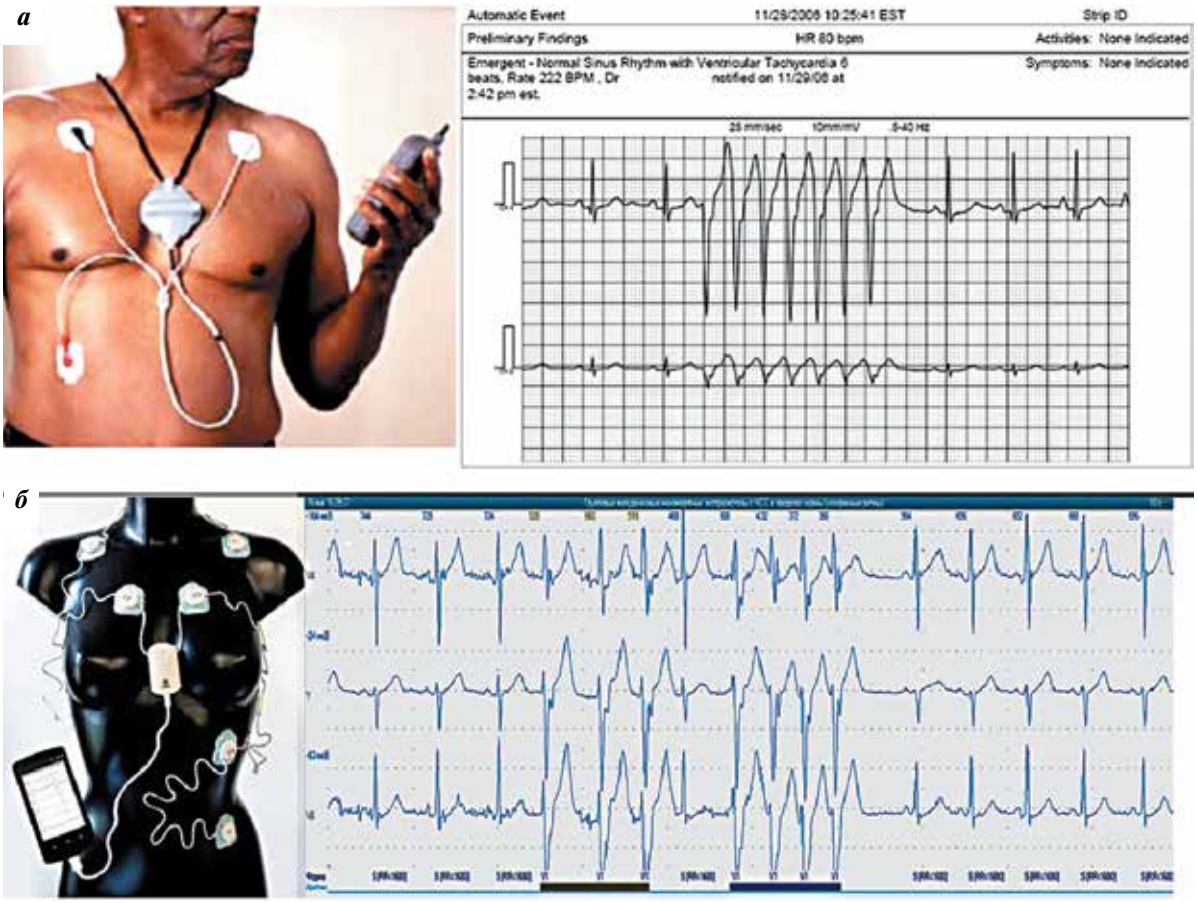

Рис. 7. *Системы мобильного сердечного мониторинга, расположение, примеры ЭКГ: а – системы CardioNet® Mobile Cardiac Outpatient Telemetry System; б – система «Кардиотехника-07», скорость записи 25 мм/с*

- потенциальное использование этих устройств для диагностики ранее неизвестных аритмий, установление причины симптомов и отслеживание эффективности антиаритмической лекарственной терапии;
- автоматически формируемые информационные оповещения о событиях в реальном времени – как ежедневные, так и предупреждающие сообщения для предварительно заданных событий, посылаемые устройством врачу;
- возможность передавать зашифрованные данные в реальном времени или через заданные интервалы времени на большие расстояния через телефонные линии или технологии сотового телефона в сервисный центр, где данные хранятся на специальных серверах.

В России длительное многосуточное ЭКГ-мониторирование с возможностью телеметрической передачи информации на специальный сервер представлено отечественной системой «Кардиотехника-07» (ЗАО «ИНКАРТ», Санкт-Петербург) [32]. На грудную клетку пациента накладываются 7 ЭКГ-электродов (см. рис. 7), позволяющих регистрировать 3 отведения ЭКГ (V4, Y, V6), подсоединяется многосуточный монитор. Пациенту выдается смартфон, с помощью которого он может в любое время передавать на сервер как текущую, так и сохраненную ЭКГ. Для передачи информации в данной системе используются беспроводные каналы связи стандарта GSM, G3, G4. Врач, получая информацию на рабочий компьютер, анализирует ее с помощью специальной компьютерной программы. По результатам анализа ЭКГ-записи клиницист принимает решение о продолжении или прекращении исследования, о дальнейшей тактике ведения пациента.

МСОТ-системы получили распространение в качестве систем «сигнализации» для долгосрочного мониторинга пациентов, однако до сих пор не опубликованы официальные рекомендации по их использованию. Эффективность их применения позволила крупнейшим страховым компаниям США начать оплачивать применение МСОТ-систем [33]. На данный момент в России не существует официального признания данного вида исследования, а также нет оплаты труда медицинского персонала за выполнение данного исследования и длительное общение с пациентом ни от клиники, ни от системы обязательного медицинского страхования, ни от компании-производителя.

Заключение

Быстрый прогресс в области современных технологий и расширение доступа врачей и пациентов

к ЭКГ-оборудованию, компьютерным программам предоставляют большие возможности для диагностики как симптомных, так и бессимптомных нарушений сердечного ритма и проводимости, которые могут быть причинами различного рода жалоб пациента на плохое самочувствие, жизнеугрожающих состояний. Однако применение методов АМ-ЭКГ имеет ряд ограничений [5]:

- затруднение в определении вида зарегистрированной аритмии, например, дифференциальная диагностика между наджелудочковой тахикардией с аберрантной проводимостью и желудочковой тахикардией (особенно при одноканальной регистрации ЭКГ-сигнала);
- качество ЭКГ-записей далеко не всегда имеет хорошие характеристики. Часто маркируются ложные нарушения сердечного ритма;
- затруднение или невозможность различить брадиаритмии вследствие рефлекторного механизма и вызванные расстройством проводящей системы сердца;
- для получения положительного результата от выполнения исследований требуется появление повторной симптоматики (рецидива симптомов), что задерживает диагностику и может быть потенциально опасно для жизни пациента (в случае наличия злокачественных аритмий);
- пациенты часто некомплаентны к завершению исследования при применении наружных ЭКГ-регистраторов из-за дискомфорта, трудностей с соблюдением гигиены тела, наличия бытовых трудностей, связанных с громоздкой системой регистрации;
- высокая стоимость наиболее перспективных методов АМ-ЭКГ, затруднения оплаты клиниками и страховыми компаниями, а также отсутствие регламентирующих документов и оплаты труда медицинского персонала.

В России ХМ-ЭКГ продолжает оставаться наиболее хорошо изученным, повсеместно применяемым рутинным методом диагностики нарушений ритма сердца у пациентов с сердечно-сосудистыми заболеваниями. Портативные устройства АМ-ЭКГ в недалеком будущем имеют все возможности стать новым стандартом амбулаторной диагностики для выявления аритмий и нарушений сердечной проводимости. Однако важное значение для российской медицины АМ-ЭКГ может приобрести не только в области диагностики, но и для ведения пациента, влияя как на краткосрочные, так и на долгосрочные результаты лечения. В итоге можно ожидать повышения качества диагностической и лечебной помощи пациентам в России.

ЛИТЕРАТУРА / REFERENCES

1. Crawford M.H., Bernstein S.J., Deedwania P.C. et al. ACC/AHA Guidelines for Ambulatory Electrocardiography. A report of the American College of Cardiology/American Heart Association Task Force on Practice Guidelines (Committee to Revise the Guidelines for Ambulatory Electrocardiography). Developed in collaboration with the North American Society for Pacing and Electrophysiology. J Am Col Cardiol 1999;34(3):912–48.
2. Национальные российские рекомендации по применению методики холтеровского мониторирования в клинической практике. Российский кардиологический журнал 2014;2(106):6–71. [National Russian guidelines on application of the methods of Holter monitoring in clinical practice. Rossiyskiy kardiologicheskiy zhurnal = Russian Journal of Cardiology. 2014;2(106):6–71. (In Russ.)].
3. Holter N.J. New method for heart studies: continuous electrocardiography of active subjects over long periods is now practical. Science 1961;134(3486):1214–20.
4. Fung E., Järvelin M.R., Doshi R.N. et al. Electrocardiographic patch devices and contemporary wireless cardiac monitoring. Front Physiol 2015;6:149. DOI: 10.3389/fphys. 2015.00149.
5. Raviele A., Giada F., Bergfeldt L. et al. Management of patients with palpitations: A position paper from the European Heart Rhythm Association. Europace 2011;13(7):920–34. DOI: 10.1093/europace/eur130.
6. Task Force for the Diagnosis and Management of Syncope; European Society of Cardiology (ESC); European Heart Rhythm Association (EHRA); Heart Failure Association (HFA) et al. Guidelines for the diagnosis and management of syncope (version 2009). Eur Heart J 2009;30(21):2631–71. DOI: 10.1093/eurheartj/ehp298.
7. Kligfield P., Gettes L.S., Bailey J.J. et al. Recommendations for the standardization and interpretation of the electrocardiogram: part I: The electrocardiogram and its technology: a scientific statement from the American Heart Association Electrocardiography and Arrhythmias Committee, Council on Clinical Cardiology; the American College of Cardiology Foundation; and the Heart Rhythm Society: endorsed by the International Society for Computerized Electrocardiology. Circulation 2007;115(10):1306–24. DOI: 10.1161/CIRCULATIONAHA.106.180200. PMID: 17322457.
8. Руководство по эксплуатации. Комплект мониторов компьютеризированных носимых суточного мониторирования ЭКГ, АД, ЧП. КМкн – «Союз» – «ДМС». Описание работы с монитором. М.: ДМС Передовые технологии, 2008. [The user's manual. A set of wearable monitors computerized daily monitoring of ECG, BP, SP. KMkn – "Union" – "LCA". Job description with the monitor. Moscow: LCA Advanced technology, 2008. (In Russ.)].
9. Homaeinezhada M.R., Ghaffari A., Najjaran Toosi H. et al. Ambulatory Holter ECG individual events delineation via segmentation of a wavelet-based information-optimized 1-D feature. Scientia Iranica 2011;18(1):86–104.
10. Первова Е.В. Современная кардиостимуляция на холтеровском мониторе ЭКГ: практическое руководство. М.: Медика, 2011. [Pervova E.V. Modern pacing on Holter ECG monitor: a practical guide. Moscow: Medika, 2011. 368 p. (In Russ.)].

11. Balady G.J., Bufalino V.J., Gulati M. et al. COCATS 4 Task Force 3: Training in Electrocardiography, Ambulatory Electrocardiography, and Exercise Testing. J Am Coll Cardiol 2015;65(17):1763–77. DOI: 10.1016/j.jacc.2015.03.021.
12. Mittal S., Movsowitz C., Steinberg J.S. Ambulatory external electrocardiographic monitoring: focus on atrial fibrillation. J Am Coll Cardiol 2011;58(17):1741–9. DOI: 10.1016/j.jacc.2011.07.026.
13. Saadi D.B., Sørensen H.B. D., Hansen I.H., et al. ePatch® – A Clinical Overview: DTU Orbit – The Research Information System proposals. Annual report year: 2014. Available at: http://orbit.dtu.dk/en/publications/epatch a-clinical-overview (5a3e37a2-76a8-4240-aae6-781269a8ca2a)/export.html.
14. Tung C.E., Su D., Turakhia M.P., Lansberg M.G. Diagnostic Yield of Extended Cardiac Patch Monitoring in Patients with Stroke or TIA. Front Neurol 2015;5:266. DOI: 10.3389/fneur.2014.00266.
15. Barrett P.M., Komatireddy R., Haaser S. et al. Comparison of 24-hour Holter monitoring with 14-day novel adhesive patch electrocardiographic monitoring. Am J Med 2014;127(1);95:e11–7. DOI: 10.1016/j.amjmed 2013.10.003.
16. Pérez-Rodon J., Francisco-Pascual J., Rivas-Gándara N. et al. Cryptogenic Stroke and Role of Loop Recorder. J Atr Fibrillation 2014;7(4):29–35. DOI: https://doaj.org/article/9cdd95eae7514d70b57a559d6df530c1.
17. Reiffel J.A., Schwarzberg R., Murry M. Comparison of autotriggered memory loop recorders versus standard loop recorders versus standard loop recorders versus 24-hour Holter monitors for arrhythmia detection. Am J Cardiol 2005;95(9):1055–9. DOI: 10.1016/j.amjcard.2005.01.025. PMID: 15842970.
18. Brignole M., Alboni P., Benditt D. et al. Guidelines on management (diagnosis and treatment) of syncope. Eur Heart J 2001;22(15):1256–306. DOI: 10.1053/euhj.2001.2739. PMID: 11465961.
19. Brignole M., Alboni P., Benditt D.G. et al. Guidelines on management (diagnosis and treatment) of syncope – update 2004. Europace 2004;6(6):467–537. DOI: 10.1016/j.eupc.2004.08.008. PMID: 15519256.
20. Mittal S., Yang E.H., Joshi R. et al. Implantable Loop Recorder: The Heart.org Medscape Drugs and Diseases proposals. Available at: http://emedicine.medscape.com/article/1920236-overview#showall.
21. Shanmugam N., Liew R. The implantable loop recorder-an important addition to the armentarium in the management of unexplained syncope. Ann Acad Med Singapore 2012;41(3):115–24. PMID: 22538738.
22. Krahn A.D., Klein G.J., Yee R. et al. Use of an extended monitoring strategy in patients with problematic syncope. Reveal Investigators. Circulation 1999; 99(3):406–10. PMID: 9918528.
23. Brignole M., Sutton R., Menozzi C. et al. Early application of an implantable loop recorder allows effective specific therapy in patients with recurrent suspected neurally mediated syncope. Eur Heart J 2006;27(9):1085–92. DOI: 10.1093/eurheartj/ehi842. PMID: 16569653.
24. Reveal XT programmable parameters. In: REVEAL® XT 9529. Insertable Cardiac Monitor. Clinician Manual. Minneapolis: Medtronic Inc., 2007.
25. Monitor Settings. In: Monitoring Devices Merlin™ Patient Care System. Help Manual For the following devices: SJM Confirm™ Implantable Cardiac Monitor. Sylmar: St. Jude Medical Cardiac Rhythm Management Division, 2008.
26. Ng E., Stafford P.J., Ng G.A. Arrhythmia detection by patient and auto-activation in implantable loop recorders. J Interv Card Electrophysiol 2004;10(2):147–52. DOI: 10.1023/B: JICE.0000019268. 95018.91. PMID: 15014215.
27. Hindricks G., Pokushalov E., Urban L. et al. Performance of a new leadless implantable cardiac monitor in detecting and quantifying atrial fibrillation: Results of the XPECT trial. Circ Arrhythm Electrophysiol 2010;3(2):141–7. DOI: 10.1161/CIRCEP.109.877852.
28. Sanna T., Diener H.C., Passman R.S. et al. Cryptogenic stroke and underlying atrial fibrillation. N Engl J Med 2014;370(26):2478–86. DOI: 10.1056/NEJMoa1313600.
29. MRI procedure. REVEAL® XT 9529. Insertable Cardiac Monitor. Clinician Manual. Minneapolis: Medtronic, 2007.
30. SJM Confirm™. Model DM2100. Implantable Cardiac Monitor. Model DM2102. Implantable Cardiac Monitor with AF Detection. Use's Manual. Sylmar: St. Jude Medical, Cardiac Rhythm Management Division, 2008.
31. Farwell D.J., Freemantle N., Sulke N. The clinical impact of implantable loop recorders in patients with syncope. Eur Heart J 2006;27(3):351–6. DOI: 10.1093/eurheartj/ehi602. PMID: 16314338.
32. Тихоненко В.М., Попов С.В., Цуринова Е.А., Трешкур Т.В. Многосуточное мониторирование ЭКГ с телеметрией – новый метод диагностики редко возникающих симптомных аритмий и синкопальных состояний. Вестник аритмологии 2013;(73):58–62. [Tikhonenko V.M., Popov S.V., Tsurinova E.A., Treshkur T.V. Long-term ECG monitoring with telemetry: a novel technique of diagnosis of rare symptomatic arrhythmias and syncope. Vestnik aritmologii = Journal of Arrhythmology 2013;(73):58–62. (In Russ.)].
33. CardioNet, Inc. Enters Into Agreement with United Healthcare Insurance Company Provides Coverage for CardioNet MCOT™: Business Wire.com proposals. Available at: http://www.businesswire.com/news/home/20130610006443/en/CardioNet-Enters-Agreement-UnitedHealthcare-Insurance-Company.

ЗНАЧИМОСТЬ ЛАБОРАТОРНЫХ ПОКАЗАТЕЛЕЙ В ПРОГНОЗИРОВАНИИ ИСХОДОВ ОСТРОГО ИНФАРКТА МИОКАРДА

И.Е. Белая[1], В.И. Коломиец[1], Э.К. Мусаева[2]

[1]Кафедра факультетской терапии ГУ ЛНР «Луганский государственный медицинский университет им. Святителя Луки»; Луганская Народная Республика, 91045 Луганск, квартал 50-летия Обороны Луганска, 1г;

[2]кафедра экономической кибернетики и прикладной статистики ГОУ ВПО «Луганский национальный университет имени Владимира Даля»; Луганская Народная Республика, 91034 Луганск, квартал Молодежный, 20а

Контакты: *Инна Евгеньевна Белая belayainna@mail.ru*

Цель работы *– апробировать математическую модель прогнозирования течения острого периода инфаркта миокарда.*

Материалы и методы. *Обследованы 135 больных с острым Q-позитивным инфарктом миокарда левого желудочка различной локализации в возрасте от 34 до 88 лет (средний возраст 66, стандартное отклонение 12 лет). Среди них 64 женщины и 71 мужчина. Для прогнозирования исходов острого периода инфаркта миокарда был использован подход, основанный на интеллектуальном анализе данных (Data Mining) с применением математических средств метода дерева решений.*

Результаты. *С помощью алгоритма дерева решений выделены лабораторные показатели (атрибуты), которые в дальнейшем использованы в качестве входных данных. Адекватность классификации этих атрибутов определена построением таблицы сопряженности. Точность полученных результатов расчетов – 95,56 %, что свидетельствует о хорошем согласии модели и фактических данных. На визуализаторе дерева решений выделены 8 наиболее существенных лабораторных показателей. Значимость метаболита NO_2 составила 24,9 %, триглицеридов – 16,7 %, мочевины – 14,8 %, эритроцитов – 11,2 %, аланинаминотрансферазы – 9,4 %, липопротеинов очень низкой плотности – 9,4 %, креатинина – 8,5 %, протромбинового индекса – 5,1 %. С достаточным доверием на вкладке «Правила» можно относиться только к 4-му и 9-му правилам, в которых достоверность приближается к 100 %, а цена влияния на факт смерти составила 33,59 % и 32,03 % соответственно.*

Заключение. *С помощью алгоритма дерева решений выявлены прогностически значимые факторы течения острого инфаркта миокарда. При совокупности следующих признаков: содержание NO_2 < 22,755 мкмоль/л, триглицеридов ≥ 1,565 ммоль/л, эритроцитов < 4,91 Т/л, аланинаминотрансферазы < 1,23 ммоль/л, мочевины < 7,05 ммоль/л, липопротеинов очень низкой плотности < 0,965 ммоль/л, креатинина ≥ 91,55 мкмоль/л – прогнозируется летальный исход с точностью 95,56 %. При содержании NO_2 ≥ 22,755 мкмоль/л прогнозируется благоприятный исход с точностью 95,56 %.*

Ключевые слова: *острый период инфаркта миокарда, показатели клинического анализа крови, метаболиты оксида азота, липиды, липопротеины, креатинин, мочевина, фракции билирубина, аланинаминотрансфераза, аспартатаминотрансфераза, прогноз*

DOI: 10.17650/1818-8338-2016-10-4-29-35

SIGNIFICANCE OF LABORATORY PARAMETERS IN PROGNOSIS OF OUTCOMES OF ACUTE MYOCARDIAL INFARCTION

I.E. Belaya[1], V.I. Kolomiets[1], E.K. Musaeva[2]

[1]Department of Faculty Medicine, St. Luke Luhansk State Medical University; 1g 50-letiya Oborony Luganska District, Luhansk 91045, Luhansk Peoples' Republic;

[2]Department of Economics Cybernetics and Applied Statistics, Vladimir Dahl Luhansk National University; 20a Molodezhniy District, Luhansk 91034, Luhansk Peoples' Republic

The study objective *is to validate a mathematical model for prognosis of progression of the acute period of myocardial infarction.*

Materials and methods. *We examined 135 patients with acute Q-wave myocardial infarction of the left ventricle aged between 34 and 88 years (mean age 66, standard deviation 12 years), among them 64 women and 71 men. For prognosis of the outcome of the acute period of myocardial infarction we used an approach based on intellectual data analysis (data mining) in combination with mathematical methods based on decision trees.*

Results. *Using decision tree algorithms, we singled out laboratory parameters (attributes) which were subsequently used as input. Adequacy of classification of these attributes was determined by a contingency table. Accuracy of the obtained calculation results was 95.56 % demonstrating good agreement between the model and observed data. In a decision tree visualization, the most significant 8 laboratory parameters were determined. Significance of NO_2 metabolite was 24.9 %, triglycerides – 16.7 %, urea – 14.8 %, erythrocytes – 11.2 %, alanine aminotransferase – 9.4 %, very low density lipoproteins – 9.4 %, creatinine – 8.5 %, prothrombin index – 5.1 %. In the Rules tab, only rules 4 and 9 can be used with confidence, because their confidence level approaches 100 %, and effect cost for the fact of death was 33.59 % and 32.03 %, respectively.*

Conclusion. *Using a decision tree algorithm, we determined prognostically significant factors for progression of acute myocardial infarction. The following set of parameters predicts unfavorable outcome (death) with 95.56 % accuracy: NO_2 < level 22.755 mmol/l, triglycerides ≥ 1.565 mmol/l, erythrocytes < 4.91 M/uL, alanine aminotransferase < 1.23 mmol/l, urea < 7.05 mmol/l, very low-density lipoproteins < 0.965 mmol/l, creatinine ≥ 91.55 µmol/l, NO_2 level ≥ 22.755 mmol/l predicts a favorable outcome with 95.56 % accuracy.*

Key words: *acute myocardial infarction, complete blood count parameters, nitrogen oxide metabolites, lipids, lipoproteins, creatinine, urea, bilirubin fractions, alanine aminotransferase, aspartate aminotransferase, prognosis*

Введение

Кардиоваскулярные заболевания являются важнейшей социальной и эпидемиологической проблемой. По данным Всемирной организации здравоохранения, 2/3 смертельных исходов от сердечно-сосудистых болезней приходятся на долю ишемической болезни сердца, главным образом – инфаркта миокарда (ИМ) [1]. Общепризнано, что одной из основных причин развития ИМ является дестабилизация атеросклеротической бляшки. При этом фактором, способствующим ее разрыву, может быть дислипидемия. Наряду с нарушением липидного обмена атерогенезу способствует и дисфункция эндотелия. Она проявляется нарушением в системе оксида азота (NO) и угнетением NO-синтазы под влиянием повышенного уровня холестерина (ХС) и липопротеинов низкой плотности. Острая гипоксия в мышце сердца увеличивает активность нейрональной, эндотелиальной и индуцибельной NO-синтаз (iNOS) с проявлением их провоспалительного эффекта. Прогрессирование патологического процесса сопровождается накоплением свободных перекисных радикалов и цитокинов, инактивирующих эндотелиальную NOS и активирующих iNOS, которая продуцирует гораздо большее количество NO, чем конститутивная, что способствует апоптозу [2].

При остром ИМ, осложненном острой левожелудочковой недостаточностью, повышение содержания стабильных метаболитов NO объясняется избыточной его продукцией вследствие активации iNOS. Увеличение уровня нитритов и нитратов в острый период Q-позитивного ИМ сочетается с активацией прооксидантных показателей [3]. Избыток NO, продуцируемый iNOS, при остром ИМ может отражать компенсаторную реакцию, способствующую поддержанию тканевой перфузии и коронарного кровотока [4].

В диагностике патологических процессов в организме в остром периоде ИМ существенное значение придается ферментопатии. Повышение аспартатаминотрансферазы (АСТ) может ассоциироваться с различными нозологиями. Увеличение этого показателя при ИМ относится к чувствительным, но малоспецифичным маркерам некроза миокарда [5]. Кроме того, бессимптомное повышение уровня печеночных ферментов – аланинаминотрансферазы (АЛТ) и АСТ – до 3 раз может быть связано с приемом статинов [6].

Ухудшение функции почек в виде снижения скорости клубочковой фильтрации/увеличения сывороточного креатинина и/или снижения скорости мочеотделения при остром ИМ возможно вследствие снижения перфузии почек из-за нарушений сократимости миокарда левого желудочка, уменьшения объема циркулирующей крови, артериальной гипотензии, активации симпатической нервной системы с выбросом катехоламинов, приводящих к констрикции сосудов почек и снижению почечного плазмотока, а также натрийуреза и экскреции осмотически связанной воды. Угнетают мочевую экскрецию натрия также и компоненты ренин-ангиотензин-альдостероновой системы, усугубляющие нарушения внутрипочечной гемодинамики [7]. Следовательно, использование показателей функционирования почек при Q-ИМ в качестве элементов прогноза оправдано.

Данные лабораторных тестов повышают эффективность диагностики ИМ и его осложнений. Однако значимость клинико-биохимических показателей можно объективизировать с помощью математической модели прогноза.

Существуют различные методы прогнозирования течения заболеваний. Чаще других с этой целью применяются дискриминантный и корреляционно-регрессионный. Однако дискриминантный метод дает положительный результат только в случае, когда показатели связаны линейной зависимостью. То же можно говорить и о корреляционно-регрессионном анализе, в котором необходимо контролировать диапазоны изменения факторов. Если часть признаков отсутствует, оправдано использование последовательного статистического анализа Вальда. Вероятностные методы основаны на вычислении так называемых байесовских, или априорных, вероятностей [8]. Применяемые в медицинских исследованиях искусственные нейронные сети, представляющие собой нелинейные системы, не дают возможности пошагово и детально проследить, каким образом полученные на выходе значения были рассчитаны [9]. Большинство методов математического анализа являются параметрическими, и не могут использоваться в прогнозировании течения острых патологических процессов в организме при отсутствии представления о виде модели, гипотезы о характере зависимости между переменными и предположения о распределении данных. В связи с этим перечисленные выше методы длительны по времени, сложны для восприятия и интерпретации.

Для прогнозирования исходов ИМ целесообразно использовать алгоритм дерева решений, позволяющий сформировать правила классификации в виде иерархической (древовидной) структуры. Деревья решений строят непараметрические модели и способны решать такие задачи, в которых отсутствует предварительная информация о виде зависимости между исследуемыми данными. При этом дерево решений достаточно быстро обучается, классификационная модель легко интерпретируется, алгоритм выбирает наиболее значимые параметры из любого их количества. Деревья решений успешно работают как с числовыми, так и строковыми значениями, позволяют извлекать правила на естественном языке. Алгоритмы построения деревьев решений имеют методы специальной обработки пропущенных данных. Кроме того, точность прогноза метода дерева решений сопоставима с другими методами построения классификационных моделей [10, 11].

В настоящее время широкое применение в клинической практике нашли следующие шкалы оценки риска смерти у больных с ИМ с подъемом сегмента ST на электрокардиограмме: TIMI ST elevation (Thrombolysis In Myocardial Infarction) [12], CADILLAC (Controlled Abciximab and Device Investigation to Lower Late Angioplasty Complications) [13] и PAMI (Primary Angioplasty in Myocardial Infarction) [14, 15]. Однако продолжается поиск новых факторов риска развития сердечно-сосудистых осложнений для больных данной категории.

Цель работы – апробировать математическую модель прогнозирования течения острого периода ИМ.

Материалы и методы

В условиях инфарктного отделения Луганской городской клинической многопрофильной больницы № 1 были обследованы 135 больных в возрасте от 34 до 88 лет (средний возраст 66 лет, стандартное отклонение 12 лет) с ИМ левого желудочка с подъемом сегмента ST на электрокардиограмме различной локализации [16]. Среди них – 64 женщины и 71 мужчина. Исследование одобрено этическим комитетом ГУ «Луганский государственный медицинский университет им. Святителя Луки».

Больные госпитализированы в первые 24 ч от начала заболевания. Диагноз ИМ был установлен в соответствии с рекомендациями Европейского общества кардиологов по клиническим данным, оценке биохимических маркеров некроза миокарда, результатам электрокардиограммы в динамике [17].

Для прогнозирования исходов острого периода ИМ был использован подход, основанный на интеллектуальном анализе данных (Data Mining) с применением математических средств метода дерева решений на базе аналитической платформы Deductor компании BaseGroup Labs, версия Deductor Academic 5.3.0.88. В качестве алгоритма, реализующего дерево решений, в Deductor используется алгоритм C4.5. В качестве метода валидации Deductor Academic использует случайное разделение на обучающую и тестовую выборки в отношении 95:5 %.

Результаты и обсуждение

С помощью алгоритма дерева решений выделены существенные для прогноза лабораторные данные (атрибуты): показатели клинического анализа крови; маркеры некроза миокарда (тропонин I, МВ-изофермент креатинфосфокиназы); липиды и липопротеины (общий ХС, ХС липопротеинов высокой плотности (ЛПВП), ХС липопротеинов низкой плотности, ХС липопротеинов очень низкой плотности (ЛПОНП), триглицериды (ТГ)); фракции билирубина, АЛТ, АСТ; метаболиты оксида азота (нитрит-(NO_2) и нитрат-анионы); данные коагулограммы (протромбиновый индекс, протромбиновое время, международное нормализованное отношение, тромботест, толерантность плазмы к гепарину, время рекальцификации плазмы, фибриноген, фибриноген В); С-реактивный белок; глюкоза плазмы крови; электролиты крови (натрий и калий сыворотки крови); мочевина и креатинин. Эти атрибуты использованы в качестве входных данных. Конечной точкой в исследовании для прогнозирования течения острого периода ИМ избрано целевое поле, которым является «Смерть», принимающее значение «Да» (True) или «Нет» (False). Построение таблицы сопряженности позволило определить правильность классификации данных. Дерево правильно

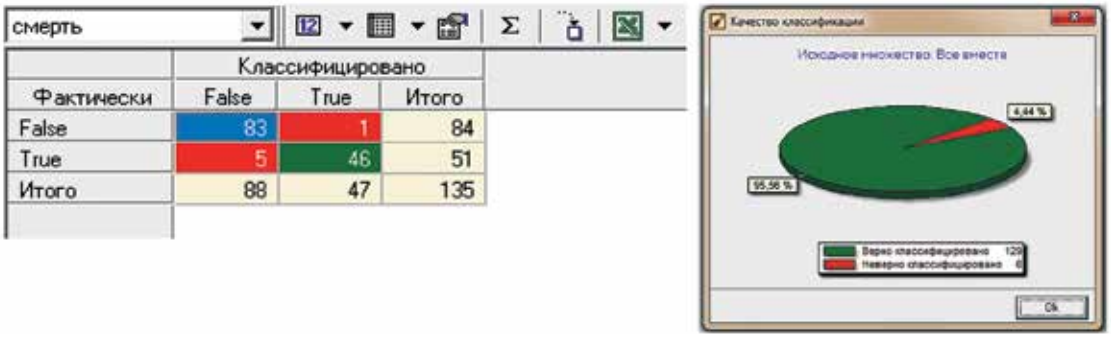

Рис. 1. *Визуализатор «Таблица сопряженности»*

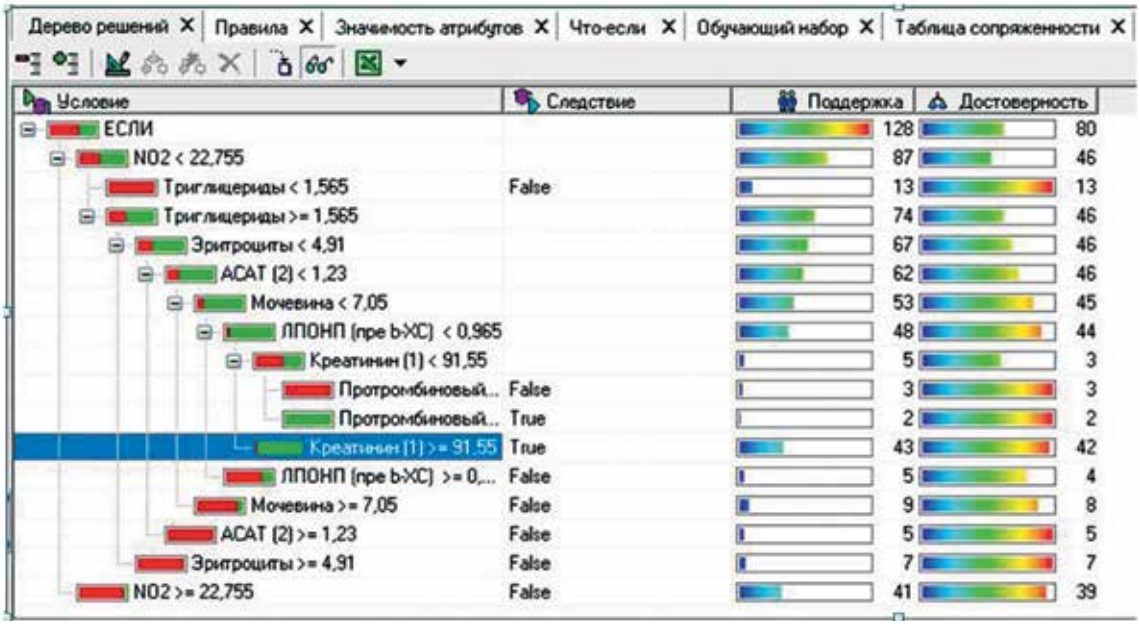

Рис. 2. *Визуализатор «Дерево решений»*

классифицировало 129 пациентов, неправильно – 6, из них 5 больных ложно отнесены к выжившим и 1 – к умершим, т. е. ошибка в распознавании составила 4,44 % выборки. Следовательно, верный результат получен с точностью 95,56 % (рис. 1).

На визуализаторе «Дерево решений» из всех первоначально использованных в работе лабораторных показателей выделено 8, отвечающих цели исследования. Остальные были отсечены, что означает их минимальное влияние или его отсутствие на факт смерти (рис. 2).

Значимость метаболита NO_2 составила 24,9 %, ТГ – 16,7 %, мочевины – 14,8 %, эритроцитов – 11,2 %, АСТ – 9,4 %, ХС ЛПОНП – 9,4 %, креатинина – 8,5 %, протромбинового индекса – 5,1 % (рис. 3).

Данные визуализатора «Правила» позволяют определить влияние показателей на факт смерти, цену этого влияния и достоверность правила (рис. 4). Анализ результатов, приведенных на вкладке, свидетельствует о том, что с достаточным доверием можно относиться только к 4-му и 9-му правилам, в которых достоверность приближается к 100 %, а цена влияния на факт смерти (поддержка) составила 33,59 % и 32,03 % соответственно. В остальных правилах < 11 % примеров из исходной выборки отвечают условию.

Как видно из результатов, приведенных на визуализаторе «Правила», в 9-м правиле определено, что если содержание NO_2 в плазме крови ≥ 22,755 мкмоль/л (норма 8,76 ± 0,64 мкмоль/л), то прогнозируется благоприятный исход. Подобное увеличение концентрации NO можно объяснить активацией преимущественно iNOS с последующим увеличением NO_2 у больных в острейшем и остром периодах ИМ и является компенсаторным маханизмом поддержания перфузии миокарда и коронарного кровотока [4]. В то же время на основании 4-го правила констатируется следующий факт: если содержание NO_2 составляет < 22,755 мкмоль/л,

№	Номер	Атрибут	Значимость, %
1	18	NO2	24,931
2	11	Триглицериды	16,710
3	49	Мочевина	14,742
4	21	Эритроциты	11,191
5	8	АСАТ (2)	9,440
6	14	ЛПОНП (пре b-ХС)	9,382
7	50	Креатинин (1)	8,528
8	33	Протромбиновый индекс	5,076

Рис. 3. *Визуализатор «Значимость атрибутов»*

ия: 9 из 9 | Фильтр: Без фильтрации

Номер правила	Условие: Показатель	Знак	Значение	Следствие: % смерть	Поддержка: Кол-во	Поддержка: %	Достоверность: Кол-во	Достоверность: %
1	9.0 NO2	<	22,755	False	13	10,16	13	100,00
	9.0 Триглицериды	<	1,565					
2	9.0 NO2	<	22,755	False	3	2,34	3	100,00
	9.0 Триглицериды	>=	1,565					
	9.0 Эритроциты	<	4,91					
	9.0 АСАТ (2)	<	1,23					
	9.0 Мочевина	<	7,05					
	9.0 ЛПОНП (пре b-ХС)	<	0,965					
	9.0 Креатинин (1)	<	91,55					
	9.0 Протромбиновый инде	<	83,5					
3	9.0 NO2	<	22,755	True	2	1,56	2	100,00
	9.0 Триглицериды	>=	1,565					
	9.0 Эритроциты	<	4,91					
	9.0 АСАТ (2)	<	1,23					
	9.0 Мочевина	<	7,05					
	9.0 ЛПОНП (пре b-ХС)	<	0,965					
	9.0 Креатинин (1)	<	91,55					
	9.0 Протромбиновый инде	>=	83,5					
4	9.0 NO2	<	22,755	True	43	33,59	42	97,67
	9.0 Триглицериды	>=	1,565					
	9.0 Эритроциты	<	4,91					
	9.0 АСАТ (2)	<	1,23					
	9.0 Мочевина	<	7,05					
	9.0 ЛПОНП (пре b-ХС)	<	0,965					
	9.0 Креатинин (1)	>=	91,55					
5	9.0 NO2	<	22,755	False	5	3,91	4	80,00
	9.0 Триглицериды	>=	1,565					
	9.0 Эритроциты	<	4,91					
	9.0 АСАТ (2)	<	1,23					
	9.0 Мочевина	<	7,05					
	9.0 ЛПОНП (пре b-ХС)	>=	0,965					
6	9.0 NO2	<	22,755	False	9	7,03	8	88,89
	9.0 Триглицериды	>=	1,565					
	9.0 Эритроциты	<	4,91					
	9.0 АСАТ (2)	<	1,23					
	9.0 Мочевина	>=	7,05					
7	9.0 NO2	<	22,755	False	5	3,91	5	100,00
	9.0 Триглицериды	>=	1,565					
	9.0 Эритроциты	<	4,91					
	9.0 АСАТ (2)	>=	1,23					
8	9.0 NO2	<	22,755	False	7	5,47	7	100,00
	9.0 Триглицериды	>=	1,565					
	9.0 Эритроциты	>=	4,91					
9	9.0 NO2	>=	22,755	False	41	32,03	39	95,12

Рис. 4. *Визуализатор «Правила»*

ТГ ≥ 1,565 ммоль/л, эритроцитов < 4,91 Т/л, АСТ < 1,23 ммоль/л, мочевины < 7,05 ммоль/л, ХС ЛПОНП < 0,965 ммоль/л, креатинина – ≥ 91,55 мкмоль/л, то прогнозируется летальный исход. То есть у больных с острым ИМ с избыточной продукцией NO (в сравнении с нормой, но < 22,755 мкмоль/л) вследствие активации iNOS дополнительные патологические факторы ухудшают течение заболевания. Так, наличие гипертрансаминаземии (повышение АСТ при отсутствии патологии печени и гепатотоксичности), гиперлипопротеинемии в виде увеличения содержания ТГ и ХС ЛПОНП и инициальное нарушение функции почек вследствие уменьшения объема циркулирующей крови и снижения перфузии почек из-за нарушения сократимости миокарда левого желудочка при увеличении содержания NO_2 способствуют неблагоприятному течению ИМ.

Ряд российских ученых проанализировали прогнозирование течения острого ИМ, используя данные клинической картины заболевания, лабораторные и инструментальные методы исследования. Применяли различные модели математического прогноза: последовательный анализ Вальда с учетом правила Байеса [18], логистическую регрессию [19, 20], регрессионный и дискриминантный анализы [21, 22] и нейронные сети [23, 24]. В качестве входных данных использовали

от нескольких десятков до нескольких сотен признаков. При этом перечисленные модели не позволяют выявлять значащие показатели, максимально влияющие на исход заболевания. Это затрудняет работу врача, усложняет процесс прогнозирования в связи с отсутствием дифференцированного подхода к большому объему признаков. Также нельзя осуществить эффективный прогноз при определенных пределах значений показателей. Метод Data Mining, реализованный на алгоритме дерева решений, лишен этих недостатков, в связи с чем целесообразно использовать его в прогнозировании исходов острого ИМ для выявления лабораторных маркеров благоприятного и неблагоприятного течения заболевания.

Заключение

Метод Data Mining, реализованный на алгоритме дерева решений, адекватен для прогнозирования течения острого периода ИМ с использованием лабораторных показателей гомеостаза больного. С помощью этого метода выявлены прогностически значимые факторы течения острого ИМ. Установлено, что при совокупности признаков: содержании NO_2 < 22,755 мкмоль/л, ТГ ≥ 1,565 ммоль/л, эритроцитов < 4,91 Т/л, АСТ < 1,23 ммоль/л, мочевины < 7,05 ммоль/л, ХСЛПОНП < 0,965 ммоль/л, креатинина ≥ 91,55 мкмоль/л – прогнозируется летальный исход с точностью 95,56 %. При содержании NO_2 ≥ 22,755 мкмоль/л прогнозируется благоприятный исход с точностью 95,56 %.

ЛИТЕРАТУРА / REFERENCES

1. Кузьмичев Д.Е., Вильцев И.М., Скребов Р.В., Чирков С.В. Инфаркт миокарда в клинике. Проблемы экспертизы в медицине 2015;15(1–2): 49–51. [Kuz'michev D.E., Vil'tsev I.M., Skrebov R.V. et al. Myocardial infarction in clinic. Problemy ekspertizy v meditsine = Problems of Expertise in Medicine 2015;15(1–2):49–51. (In Russ.)].
2. Narne P., Ponnaluri K.C., Singh S. et al. Association of the genetic variants of endothelial nitric oxide synthase gene with angiographically defined coronary artery disease and myocardial infarction in South Indian patients with type 2 diabetes mellitus. J Diabetes Complications 2013;27(3):255–61. DOI: 10.1016/j. jdiacomp. 2012.10.009.
3. Лапшина Л.А., Кравчун П.Г., Титова А.Ю., Глебова О.В. Значение определения нитритов-нитратов как маркеров дисфункции эндотелия при сердечно-сосудистой патологии. Український медичний часопис 2009;6(74):49–53. [Lapshina L.A., Kravchun P.G., Titova A.Ju., Glebova O.V. Significance of determination of nitrite-nitrate as markers of endothelial dysfunction in cardiovascular disease. Ukrains'kiy medichnyy chasopis = Ukrainian Medical Journal 2009;6(74):49–53. (In Russ.)].
4. Белая И.Е. Маркеры оксидативного стресса у больных с острым инфарктом миокарда, сочетанным с неалкогольной жировой болезнью печени. Российский кардиологический журнал 2014;7 (111):98–104. [Belaya I.E. Markers of oxidativestress in patients with acute myocardial infarction combined with nonalcoholic fatty liver disease. Rossiyskiy kardiologicheskiy zhurnal = Russian Journal of Cardiology 2014;7(111): 98–104. (In Russ.)].
5. Залевская Н.Г. Современные методы лабораторного подтверждения инфаркта миокарда. Научные ведомости БелГУ. Серия: Медицина. Фармация 2011;10(105):260–7. [Zalevskaya N.G. Modern methods of laboratory confirmation of myocardial infarction. Nauchnye vedomosti BelGU. Seriya: Medicina. Farmatsiya = Belgorod State University Scientific Bulletin. Series: Medicine. Pharmacy 2011;10(105):260–7. (In Russ.)].
6. Силивончик Н.Н. Статины и печень: безопасность. Медицинские новости 2011; (8):24–30. [Silivonchik N.N. Statins and liver: safety. Meditsinskie novosti = Medical News 2011;(8):24–30. (In Russ.)].
7. Арутюнов Г.П., Оганезова Л.Г. Острый инфаркт миокарда и почечная функция. Клиническая нефрология 2010; (3):39–44. [Arutyunov G.P., Oganezova L.G. Acute myocardial infarction and renal function. Klinicheskaya nefrologiya = Clinical Nephrology 2010;(3):39–44. (In Russ.)].
8. Тарасова С.А. Прогнозирование в клинической медицине. Сборник статей по материалам XXX Международной научно-практической конференции «Инновации в науке» 2014;2(27). Часть II. Новосибирск: СибАК, 2014. [Tarasova S.A. Prediction in clinical medicine. In: Materials of the XXX International Scientific-Practical Conference "Innovations in Science" N 2 (27). Part II. Novosibirsk: SibAK, 2014. Pp. 57–60. (In Russ.)].
9. Золин А.Г., Силаева А.Ю. Применение нейронных сетей в медицине. Актуальные проблемы науки, экономики и образования XXI века: материалы II Международной научно-практической конференции, 5 марта – 26 сентября 2012 г. Самара: Самарский институт РГТЭУ, 2012. С. 264–71. [Zolin A.G., Silaeva A.Yu. Application of neural nets in medicine. Actual problems of science, economics and education of XXI century: Materials II International Scientific-Practical Conference, March 5 – September 26, 2012. Samara: Samarskij institut RGTEU, 2012. Pp. 264–71. (In Russ.)].
10. Барсегян А.А., Куприянов М.С., Степаненко В.В., Холод И.И. Методы и модели анализа данных: OLAP и Data Mining. СПб.: БХВ-Петербург, 2004. [Barsegyan A.A., Kupriyanov M.S., Stepanenko V.V., Kholod I.I. Methods and models of data analysis: OLAP and Data Mining. Saint Petersburg: BKHV-Peterburg, 2004. (In Russ.)].
11. Белая И.Е., Коломиец В.И., Мусаева Э.К. Прогностические маркеры исхода острого инфаркта миокарда. Медицина неотложных состояний 2016;1(72):92–7. [Belaya I.E., Kolomiets V.I., Musaeva E.K. Prognostic markers for outcome of myocardial infarction in the acute phase. Medicina neotlozhnykh sostoyaniy = Emergency Medicine 2016;1(72):92–7. (In Russ.)].
12. Brilakis E.S., Mavrogiorgos N.C., Kopecky S.L. et al. Validation of the TIMI risk score for ST-elevation acute myocardial infarction in a community-based coronary care unit registry. Circulation 2001;104(Suppl. II):380.
13. Baptista S.B., Loureiro J.R., Thomas B. et al. PAMI risk score for mortality prediction in acute myocardial infarction treated with primary angioplasty. Rev Port

Cardiol 2004;23(5):683–93. PMID: 15279453.
14. Halkin A., Singh M., Nikolsky E. et al. Prediction of mortality after primary percutaneous coronary intervention for acute myocardial infarction: the CADILLAC risk score. J Am Coll Cardiol 2005;45(9):1397–405. DOI: 10.1016/j.jacc.2005.01.041. PMID: 15862409.
15. Шмидт Е.А., Бернс С.А., Осокина А.В. и др. Шкала прогнозирования неблагоприятных исходов у больных инфарктом миокарда с подъемом сегмента ST, подвергшихся неотложному чрескожному коронарному вмешательству. Терапевтический архив 2014;86(4):13–8. [Shmidt E.A., Berns S.A., Osokina A.V. et al. A poor outcome prediction scale in ST-segment elevation myocardial infarction patients undergoing emergency percutaneous coronary intervention. Terapevticheskiy arkhiv = Therapeutic Archive 2014;86(4):13–8. (In Russ.)].
16. Реброва О.Ю. Статистический анализ медицинских данных. Применение пакета программ Statistica. М.: Медиа-Сфера, 2003. [Rebrova O.Yu. Statistical analysis of medical date. The using of Statistica program package. Moscow: MediaSfera, 2003. (In Russ.)].
17. Task Force on the management of ST-segment elevation acute myocardial infarction of the European Society of Cardiology (ESC), Steg P.G., James S.K. et al. ESC Guidelines for the management of acute myocardial infarction in patients presenting with ST-segment elevation. Eur Heart J 2012;33 (20):2569–619. DOI: 10.1093/eurheartj/ehs215.
18. Новочихина И.А., Алексеева О.П. Значение изменений спектра жирных кислот слюны в прогнозировании течения острого коронарного синдрома. Нижегородский медицинский журнал 2001; (1):14–7. [Novochikhina I.A., Alekseeva O.P. The significance of saliva's fatty acids spectrum changes in course prediction of acute coronary syndrome. Nizhegorodskij medicinskij zhurnal = Nizhniy Novgorod Medical Journal 2001;(1):14–7. (In Russ.)].
19. Семакина С.В., Глезер М.Г. Клинико-анамнестические и лабораторно-инструментальные характеристики инфаркта миокарда и ранний постгоспитальный прогноз заболевания у мужчин и женщин. Проблемы женского здоровья 2010;5(2):12–21. [Semakina S.V., Glezer M.G. Clinicoanamnestic and laboratory-instrumental characteristics of myocardial infarction and early posthospital prognosis for a disease at men and women. Problemy zhenskogo zdorov'ya = Women's Health Issues 2010;5(2):12–21. (In Russ.)].
20. Валуєва С.В. Предиктори дворічного прогнозу смертності пацієнтів, які перенесли інфаркт міокарда, ускладнений аневризмою лівого шлуночка, натлі гіпертонічної хвороби. Український кардіологічний журнал 2010;(5):19–22. [Valueva S.V. Predictors oftwo-yearprognosis of patients mortality, whichhad amyocardial infarction, complicated by left ventricle aneurism for essential hypertension. Ukrains'kiy kardiologichny'y zhurnal = Ukrainian Cardiology Journal 2010;(5):19–22. (In Ukr.)].
21. Клюжев В.М., Ардашев В.Н., Литвинов А.М. и др. Способ прогнозирования осложнений больного инфарктом миокарда. Патент № 2197173. 2003. Доступно по: http://www.findpatent.ru/patent/219/2197173. html. [Klyuzhev V.M., Ardashev V.N., Litvinov A.M. et al. The method ofpredictionof patient's complication bymyocardial infarction. Patent No 2197173. 2003. Available at: http://www.findpatent.ru/patent/219/2197173. html. (In Russ.)].
22. Гордиенко А.В., Новиков В.А., Гречаник П.М. и др. Возможности прогнозирования исходов инфаркта миокарда по характеристикам ритма сердца. Военно-медицинский журнал 2009;330(4):77–8. [Gordienko A.V., Novikov V.A., Grechanik P.M. et al. The possibilities of prediction the outcomes of myocardial infarction by heart rhythm characteristics. Voenno-meditsinskiy zhurnal = Military Medical Journal 2009;330(4):77–8. (In Russ.)].
23. Усков В.М. Применение нейронного моделирования в диагностике осложнений инфаркта миокарда. Высокие технологии в технике, медицине и образовании. Воронеж: ВГТУ, 2003. [Uskov V.M. The application of neural modeling in the diagnostics of myocardial infarct on complications. High technology in technology, medicine and education. Voronezh: VGTU, 2003. (In Russ.)].
24. Сазонова Н.С., Суснина А.В., Якушин С.С. Способ прогнозирования возможности возникновения рецидивирующего инфаркта миокарда. Патент № 2197889. 2003. Доступно по: http://bd.patent.su/2197000–2197999/pat/servl/servlet1ad1. html. [Sazonova N.S., Susnina A.V., Yakushin S.S. The method of prediction of producing capacity of recurrentmyocardial infarction. Patent No 2197889. 2003. Available at: http://bd.patent.su/2197000–2197999/pat/servl/servlet1ad1. html. (In Russ.)].

КЛИНИЦИСТ 4'2016/1'2017 ТОМ 10/11 | THE CLINICIAN 4'2016/1'2017 VOL. 10/11

ОТДАЛЕННЫЕ РЕЗУЛЬТАТЫ И ПРИВЕРЖЕННОСТЬ ТЕРАПИИ У ПАЦИЕНТОВ ПОСЛЕ ОСТРОГО ИНФАРКТА МИОКАРДА: ДАННЫЕ РЕГИСТРА (ХАБАРОВСК)

И.М. Давидович[1], Л.Н. Малай[1], Н.П. Кутишенко[2]

[1]ФГБОУ ВО «Дальневосточный государственный медицинский университет» Минздрава России; Россия, 680000 Хабаровск, ул. Муравьева-Амурского, 35;

[2]ФГБУ «Государственный научно-исследовательский центр профилактической медицины» Минздрава России; Россия, 101990 Москва, Петроверигский переулок, 10, стр. 3

***Контакты:** Людмила Николаевна Малай l-malay@rambler.ru*

***Цель исследования** – оценить отдаленные результаты и медикаментозное лечение на амбулаторно-поликлиническом этапе через 2,5 года после референсного острого инфаркта миокарда (ОИМ), изучить приверженность пациентов современной лекарственной терапии и роль различных факторов, влияющих на отдаленный прогноз.*

***Материалы и методы.** Исследование проведено на базе регистра пациентов с ОИМ, последовательно госпитализированных в региональный сосудистый центр г. Хабаровска в I квартале 2014 г. Результаты и приверженность лечению были оценены через 2,5 года путем проведения телефонных опросов.*

***Результаты.** По данным проспективной части Хабаровского регистра ОИМ из 292 пациентов, выписанных из Регионального сосудистого центра, жизненный статус через 2,5 года удалось установить у 274 (93,8 %), из которых умерли 45 (16,42 %, или 15,40 % от всех выписанных из стационара). В структуре смертности доля умерших от сердечно-сосудистых заболеваний составила 86,6 %. Отдаленная летальность больных инфарктом миокарда с подъемом сегмента ST (ИМnST) составила 19,3 %, инфарктом миокарда без подъема сегмента ST (ИМбnST) – 13,2 %; p = 0,632.*

Новыми предикторами неблагоприятного прогноза, помимо традиционных, стали сопутствующие цереброваскулярные заболевания, отсутствие приема антигипертензивных препаратов и β-адреноблокаторов до референсного ОИМ, неназначение антиагрегантов в нагрузочной дозе в первые часы заболевания.

Частота приема лекарственных препаратов после референсного ОИМ была недостаточной: для статинов – 65,1 %, блокаторов ренин-ангиотензин-альдостероновой системы – 76,0 %, β-адреноблокаторов – 73,80 %. В течение 1 года только половине пациентов (55,9 %) проводили двойную антитромбоцитарную терапию (ДАТТ). Согласно результатам теста Мориски–Грина приверженными к лечению явились 109 человек (47,6 %). О показателях артериального давления, холестерина и глюкозы крови были осведомлены 79 (34,5 %) пациентов из регистра.

***Заключение.** Показатели отдаленной летальности среди пациентов с ИМnST и ИМбnST в отдаленном периоде значимо не различались. Регистр ОИМ выявил предикторы неблагоприятного исхода, продемонстрировал недостаточную частоту приема рекомендованных лекарственных препаратов во вторичной профилактике после референсного ОИМ, особенно в отношении статинов и ДАТТ. Приверженность пациентов длительной медикаментозной терапии, а также осведомленность об индикаторах качества лечения (уровни холестерина и глюкозы крови, артериального давления) в реальной клинической практике, по данным регистра, оказались низкими.*

***Ключевые слова:** острый инфаркт миокарда, регистр, предикторы неблагоприятного исхода, приверженность лечению, отдаленная летальность, лекарственная терапия, клинические рекомендации, статины, двойная антитромбоцитарная терапия, индикаторы качества лечения*

DOI: 10.17650/1818-8338-2016-10-4-36-44

THE ANALYSIS OF LONG-TERM OUTCOMES AND ADHERENT TO TREATMENT IN PATIENTS AFTER MYOCARDIAL INFARCTION: KHABAROVSK REGISTER DATA

I.M. Davidovich[1], L.N. Malay[1], N.P. Kutishenko[2]

[1]Far Eastern State Medical University, Ministry of Health of Russia; 35 Muravieva-Amurskogo St., Khabarovsk 680000, Russia;

[2]State Research Center for Preventive Medicine, Ministry of Health of Russia; Build. 3, Petroverigsky Pereulok, Moscow 101990, Russia

***Objective.** To evaluate the long-term outcomes and medical treatment in patients during 2.5 years after reference acute myocardial infarction (AMI), to study adherent to medical treatment and the role of various factors affecting the long-term prognosis.*

***Materials and methods.** The AMI Register included data about all patients, whom are consistently hospitalized in the regional vascular center (RVC) of Khabarovsk during the period from 01.01.14 till 31.03.14. The 2.5 years outcomes and adherence to treatment were evaluated by using phone interview.*

Results. *According to prospective part of the AMI Register of 292 patients discharged from the regional vascular center (RVC), the vital status in 2.5 years managed to be established at 274 (93.8 %) from which died 45 (16.42 %, or 15.40 % from all discharged patients). In structure of a mortality the proportion of dead from cardiovascular disease (CVD) patients made 86.6 %. The long-term mortality of patients with myocardial infarction with ST-segment elevation was 19.3 %, the myocardial infarction non-ST-segment elevation – 13.2 %; p = 0.632.*

The new predictors of death 2.5 years after the onset of AMI were cerebrovascular diseases, the absence of the antihypertensive drugs and β-blockers before reference AMI, not prescribing antiplatelet drugs in loading doses in the early hours of the disease. Frequency of real reception of statins was 65.1 %, angiotensin-renin blockers – 76.0 %, β-blocker – 73.8 % of patients after AMI. Only 55.9 % patients Received double antithrombocytic therapy (DATT) during a year. By the Moriscors–Green test adherent were only 109 (47.6 %). 79 (34.5 %) know their values cholesterol, blood pressure and blood glucose.

Conclusions. *Indicators of the remote lethality among patients authentically didn't differ with a myocardial infarction with ST-segment elevation in AMI and a myocardial infarction non-ST-segment elevation in AMI in the remote period. The register AMI taped failure predictors, showed the insufficient frequency of reception of recommended medicinal drugs in secondary prophylaxis after a referent AMI, especially concerning statines and DATT. The commitment of patients of long medicamental therapy, and also awareness on indicators of quality of treatment (level of a cholesterin, blood pressure) in real clinical practice according to the register were low.*

Key words: *acute myocardial infarction, register, failure predictors, adherent to medical treatment, long-term mortality, drug therapy, clinical recommendations, statins, double antithrombocytic therapy, indicators of quality of treatment*

Введение

Сердечно-сосудистые заболевания (ССЗ) являются одной из основных причин смертности и инвалидизации населения многих стран мира [1].

Несмотря на достижения в области фармакологии, внедрение инвазивных рентгеноэндоваскулярных методов терапии, наличие современных клинических руководств, эффективность лечения и вторичной профилактики пациентов с ССЗ, в частности с острым инфарктом миокарда (ОИМ), продолжает оставаться низкой, особенно в нашей стране [2–5].

Такие факторы, как спектр лечебных мероприятий, которые больной получал на всех этапах заболевания, степень соответствия фактически получаемого лечения современным клиническим рекомендациям, а также приверженность длительной терапии основного заболевания в значительной степени определяют ближайший и отдаленный прогнозы пациента, перенесшего ОИМ [6–10].

Наиболее достоверную информацию о динамической оценке качества и эффективности медицинской помощи пациентам с острым коронарным синдромом (ОКС) и ОИМ позволяют получить независимые регистры, интерес к которым в России в последнее время растет [4, 5].

Однако только незначительное количество регистров ОКС и ОИМ ставили своей целью изучить отдаленные исходы данного заболевания и роль факторов, влияющих на эти исходы [11–14]. В России практически отсутствуют исследования по изучению приверженности пациентов медикаментозной терапии, об их осведомленности об индикаторах качества лечения (общий холестерин (ОХС), уровень артериального давления (АД)), о фактически проводимой кардиореабилитации на амбулаторно-поликлиническом этапе после перенесенного ОИМ.

Цель работы – оценить отдаленные результаты через 2,5 года после ОИМ, провести анализ качества медикаментозного лечения на амбулаторно-поликлиническом этапе, изучить приверженность пациентов комплексной лекарственной терапии в рамках проспективной части Хабаровского регистра ОИМ.

Материалы и методы

Создан регистр пациентов с верифицированным ОИМ и ранними осложнениями (рецидив, ранняя постинфарктная стенокардия), госпитализированных и проходивших лечение в Региональном сосудистом центре (РСЦ) г. Хабаровска в I квартале 2014 г. (n = 321). Хабаровский регистр ОИМ состоял из ретроспективной и проспективной частей. Ретроспективная, связанная с анализом информации, полученной из историй болезни госпитализированных пациентов, была подробно описана нами ранее [15]. На рис. 1 представлена схема Хабаровского регистра ОИМ.

Целью проспективной части являлась оценка исходов через 2,5 года после выписки из РСЦ путем телефонного интервьюирования самих пациентов или их родственников (в случае, если пациент не мог самостоятельно предоставить необходимую информацию). В случае смерти больных, включенных в регистр, старались установить причину и обстоятельства летального исхода. Во время опроса оценивали жизненный статус (жив пациент или умер), проводимую реабилитацию (санаторий, наблюдение у терапевта или кардиолога по месту жительства), перенесенные сердечно-сосудистые события (повторный ОИМ, нарушения ритма, острое нарушение мозгового кровообращения (ОНМК), декомпенсация сердечной недостаточности), хирургические вмешательства на сердце и сосудах после выписки. У пациентов уточнялась информация о проводимом на дату контакта лечении, длительности двойной антитромбоцитарной терапии (ДАТТ), дозах и продолжительности приема статинов, приверженности пациентов к соблюдению врачебных рекомендаций

Рис. 1. *Дизайн Хабаровского регистра острого инфаркта миокарда*

(опросник Мориски–Грина) [16], осведомленности включенных в регистр больных об уровнях ОХС, АД, глюкозы крови и ряд других дополнительных сведений.

Работа одобрена локальным этическим комитетом при ФГБОУ ВО ДВГМУ в соответствии с положением и на основании ст. 43 Хельсинкской декларации по вопросам медицинской этики. Все включенные пациенты подписали информированное согласие на участие в исследовании.

Статистическую обработку данных проводили с использованием пакета статистического анализа данных Statistica 6.0 (StatSoft, США). При описании данных клинического обследования рассчитывали средние (M) и относительные (P) показатели, стандартную ошибку средних ($\pm m_M$) и относительных ($\pm m_P$) величин, стандартное квадратическое отклонение (s). В целях изучения степени влияния ряда качественных и количественных характеристик в группах рассчитывались отношение шансов (анализ таблиц сопряженности) и 95 % доверительные интервалы. Для выявления факторов, связанных с неблагоприятным исходом, выполняли однофакторный пошаговый анализ методом логистической регрессии. Изучаемые факторы включали в анализ в дискретном виде. Различия между качественными показателями определяли с использованием критерия χ^2.

Для количественных переменных проводили тест на нормальность распределения. Сравнение между собой непрерывных величин с нормальным распределением осуществляли с помощью *t*-критерия Стьюдента. Для сравнения непрерывных величин при неправильном распределении показателя использовали непараметрический критерий Манна–Уитни (*U*-критерий). Различия считали статистически значимыми при $p < 0,05$.

Результаты

Из 292 пациентов, выписанных из РСЦ (150 мужчин, 142 женщины, средний возраст 64,56 ± 11,13 года), 150 (51,4 %) перенесли инфаркт миокарда с подъемом сегмента ST (ИМпST), 133 (45,5 %) – инфаркт миокарда без подъема сегмента ST (ИМбпST) и 9 (3,1 %) – раннюю постифарктную стенокардию и ранний рецидив ОИМ. Жизненный статус удалось установить у 274 (93,8 %) больных, 18 (6,2 %) были потеряны для наблюдения. Из указанных выше 274 человек умерли 45 (16,42 %, или 15,4 % от всех выписанных из стационара – 21 мужчина и 24 женщины). Из 45 умерших у 39 причиной смерти были ССЗ, у 6 – несердечные причины (онкология, кровотечение, автотравма). Таким образом, доля умерших от ССЗ составила 86,6 %. Причинами смерти были: повторный ОИМ (n = 25; 55,5 %), острая сердечная недостаточность (ОСН) (n = 10; 22,2 %), ОНМК (n = 4; 8,8 %).

Показатели отдаленной летальности среди пациентов с ИМпST и ИМбпST в нашем регистре статистически значимо не различались; p = 0,632: при ИМпST выживших – 117, умерших – 28, летальность составила 19,3 %; при ИМбпST выживших – 112, умерших – 17, летальность – 13,2 %.

При сравнении 2 групп пациентов (выживших и умерших после референсного ОИМ) с помощью однофакторного регрессионного анализа были выявлены предикторы смертельного исхода через 2,5 года после выписки из РСЦ (табл. 1).

У выписанных из стационара пациентов с фибрилляцией предсердий (n = 48) только наличие постоянной ее формы значимо ухудшало отдаленный прогноз.

За 2,5-летний период после выписки у пациентов (n = 229) развились сердечно-сосудистые события, представленные на рис. 2.

За этот период были зарегистрированы 123 (53,71 %) госпитализации в связи с ССЗ (в том числе по причине реваскуляризации миокарда, повторного ОКС), 60 (26,20 %) госпитализаций по поводу обострения других заболеваний, 4 (1,74 %) больным была выполнена каротидная эндартерэктомия. Инвалидами были признаны 50 (22 %) человек после перенесенного ОИМ.

Всего 53 пациента (23,1 %) из всех выживших (n = 229) в рамках регистра ОИМ были направлены в местный кардиологический санаторий для проведения дальнейшей кардиореабилитации. На рис. 3 представлены данные о диспансерном наблюдении у специалистов на амбулаторно-поликлиническом этапе в течение 2,5 года после перенесенного ОИМ.

Что касается медикаментозной терапии с положительным влиянием на отдаленные исходы, т. е. так называемых прогноз-модифицирующих препаратов, то, как и следовало ожидать, назначения, сделанные при выписке из РСЦ, к моменту интервью претерпели определенные изменения (табл. 2). Частота рекомендованной

Таблица 1. *Предикторы смертельного исхода через 2,5 года после референсного острого инфаркта миокарда*

Фактор	Отношение шансов	95 % доверительный интервал	*p*
Сопутствующий сахарный диабет	4,982	2,445–10,152	0,0001
Наличие острой сердечной недостаточности II–IV степени	4,520	1,434–14,249	0,01
Возраст старше 75 лет	3,296	1,771–6,135	0,0003
Отсутствие антигипертензивной терапии на догоспитальном этапе	3,153	1,248–7,964	0,02
Фракция выброса < 40 %	3,004	1,281–7,044	0,01
Сопутствующее цереброваскулярное заболевание	2,648	1,210–3,345	0,001
Неназначение антиагрегантов в нагрузочной дозе	2,487	1,402–4,410	0,002
Назначение диуретиков на стационарном этапе	2,217	1,237–3,925	0,05
Постоянная форма фибрилляции предсердий	1,997	1,050–3,798	0,04
Повышение креатинина ≥ 120 мкмоль/л	1,916	1,037–2,923	0,01
Неприем β-адреноблокаторов на догоспитальном этапе	1,898	1,075–3,351	0,03

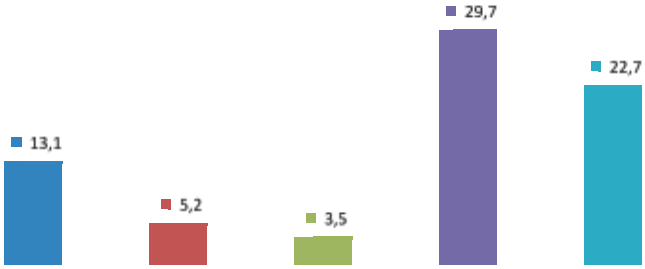

Рис. 2. *Неблагоприятные события и инвазивные вмешательства за 2,5 года после референсного острого инфаркта миокарда (n = 229)*

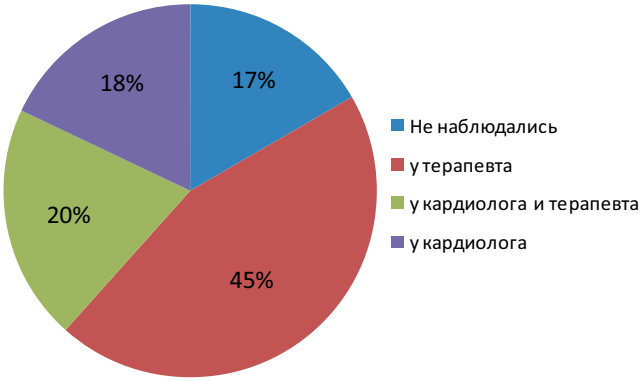

Рис. 3. *Наблюдение у специалистов на амбулаторно-поликлиническом этапе после референсного острого инфаркта миокарда (n = 229)*

ДАТТ при выписке из РСЦ и фактически принимаемой в течение года представлена на рис. 4.

Большинство (71,6 %) пациентов отметили хорошую переносимость принимаемых лекарств, у 7 % зарегистрированы жалобы на геморрагии. Опрошенным пациентам предлагали провести самооценку здоровья через 2,5 года после референсного ОИМ. Половина

Таблица 2. *Частота назначения лекарственных препаратов, рекомендованных при выписке и через 2,5 года после референсной госпитализации*

Препарат	Рекомендованный при выписке (*n* = 292)	Фактически получаемый на отдаленном этапе наблюдения (*n* = 229)
Ацетилсалициловая кислота	268 (91,8 %)	201 (87,8 %)
β-адреноблокаторы	271 (92,8 %)	169 (73,8 %)
Ингибиторы ангиотензин-превращающего фермента/ антагонисты рецепторов ангиотензина	273 (93,5 %)	174 (76,0 %)
Статины	284 (97,3 %)	149 (65,1 %)
Лечение статинами в высоких дозах (аторвастатин 40 и 80 мг или розувастатин 20 или 40 мг)	203 (69,5 %)	55 (24,0 %)

(55,5 %) выбрали ответ «посредственная», треть (36,2 %) – «хорошая» и только десятая часть (8,2 %) – «плохая».

Проспективная часть исследования также ставила своей задачей изучение приверженности длительной медикаментозной терапии и осведомленности пациентов после перенесенного ОИМ об уровнях ОХС, АД, глюкозы крови, так как отечественных исследований, в которых бы освещались эти вопросы, практически нет. Для скрининга приверженности лечению мы использовали тест Мориски–Грина [16], согласно которому приверженными (набравшими 4 балла) оказались чуть меньше половины пациентов – 109 (47,6 %), недостаточно приверженными (3 балла по результатам теста) – 56 (24,4 %), не приверженными лечению (2 балла

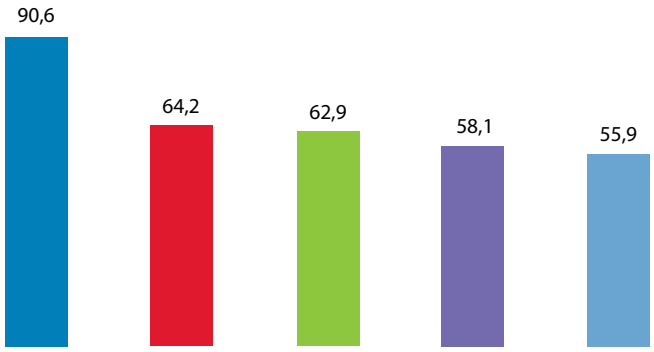

Рис. 4. *Частота рекомендованной двойной антитромбоцитарной терапии при выписке из Регионального сосудистого центра и фактически принимаемой в течение года*

и меньше) – 45 (19,7 %), 19 (8,3 %) человек затруднились ответить.

Через 2,5 года после перенесенного ОИМ большинство (n = 184; 80,4 %) пациентов знали уровень своего АД, чуть меньше половины (n = 111; 48,5 %) – уровень глюкозы крови. Хуже всего включенные в исследование и выжившие были информированы о значении ОХС: 15 (6,6 %) человек назвали уровень ОХС < 4 ммоль/л, 64 (30 %) > 4 ммоль/л (рис. 5).

Обсуждение

На современном этапе провести анализ качества обследования, лечения и исходов больных с ОИМ, ОКС на разных этапах оказания медицинской помощи в реальной клинической практике можно с помощью создания регистров, а также путем сопоставления результатов регистров с данными национальных и международных клинических руководств.

В Хабаровском регистре ОИМ отдаленная летальность через 2,5 года после референсного ОИМ составила 15,4 % от всех выписанных из стационара. В регистре GRACE 6-месячная летальность после выписки из стационара составила 4,8 % [13], а в регистре EPICOR годичная летальность равнялась 3,9 % [14]. Отдаленная выживаемость больных из нашего регистра была несколько выше по сравнению с регистром ЛИС (2005–2007 гг., в «дореперфузионную эру»), в котором летальность через 3 года у больных ОИМ составила 19,9 % от общего числа выписанных из стационара (у нас 15,4 % через 2,5 года) [11]. Возможно, это было обусловлено тем, что пациентам, включенным в Хабаровский регистр ОИМ, проводили в основном фармакоинвазивные вмешательства [15]. Вместе с тем процент повторных ОИМ, ОСН и ОНМК в нашем регистре и регистре ЛИС был практически одинаковым. Регистр ЛИС был взят для сравнения неслучайно, так как это был правильно организованный и проведенный регистр с включением 1133 больных ОИМ в Московской области, с откликом пациентов 84,6 %, продолжительным периодом наблюдения после референсного события, а также с оценкой влияния различных факторов на отдаленные исходы [11]. Для авторов статьи было интересно сравнить показатели отдаленной летальности ОИМ и предикторы неблагоприятного исхода у пациентов после индексного события за практически 10-летний период в регистре ЛИС и Хабаровском регистре, поскольку за этот период времени кардинально изменились возможности и подходы к лечению.

В настоящее время распространено мнение о том, что прогноз у больных ИМбпST более благоприятный, чем у пациентов с ИМпST [17]. Тем не менее, по результатам большого количества выполненных исследований выявлено, что риск развития повторных сердечно-сосудистых событий у пациентов с ОКС бпST может превышать соответствующий показатель у больных ОКС пST, хотя госпитальная летальность при ОКС пST в 2–3 раза выше, чем при ОКС бпST [13, 18–20]. Этот факт можно объяснить тем, что пациенты с ОКС или ОИМ бпST, как правило, старше, чаще полиморбидны, особенно в плане сочетания коронарной

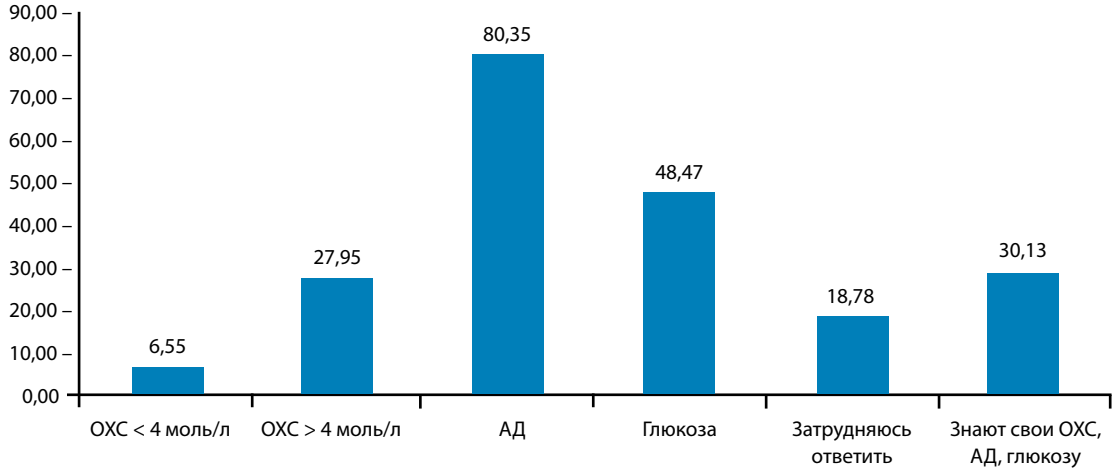

Рис. 5. *Осведомленность пациентов об уровнях общего холестерина, артериального давления и глюкозы крови через 2,5 года после перенесенного острого инфаркта миокарда (n = 229)*

патологии с сахарным диабетом (СД), хронической болезнью почек, чаще госпитализируются в «неинвазивные» стационары, им реже проводятся первичные чрескожные коронарные вмешательства (ЧКВ) [17].

Такие предикторы смерти, как возраст старше 75 лет, СД, фибрилляция предсердий, ОСН, сниженная фракция выброса (< 40 %), повышенный креатинин (в нашем исследовании > 120 мкмоль/л), прием диуретиков на госпитальном этапе, были продемонстрированы как в зарубежных, так и в российских регистрах и исследованиях [11–14, 21]. Новыми факторами, влияющими на отдаленную летальность после референсного события, в нашем регистре, в отличие от других исследований, стали наличие сопутствующего цереброваскулярного заболевания (ЦВЗ), отсутствие приема антигипертензивной терапии и β-адреноблокаторов (БАБ) до ОИМ, а также неназначение антиагрегантов в нагрузочной дозе в первые часы заболевания. Очевидно, что сочетание ишемической болезни сердца с различными проявлениями ЦВЗ (перенесенный инсульт, сосудистая деменция, хроническая дисциркуляторная энцефалопатия), с одной стороны, чаще наблюдается у более пожилых пациентов, у которых госпитальный и отдаленный прогнозы значимо хуже, с другой – наличие ОИМ на фоне ЦВЗ ограничивает у таких больных проведение процедур первичного ЧКВ, применение антикоагулянтов и комбинацию антитромбоцитарных препаратов из-за большего числа прежде всего внутричерепных геморрагий [8, 9]. Лечение антигипертензивными препаратами как доказательство положительного влияния коррекции такого фактора риска, как артериальная гипертензия, а также прием БАБ до референсного ОИМ достоверно положительно влияли на отдаленную выживаемость, по данным Хабаровского регистра [6, 7].

Неиспользование комбинации антитромбоцитарных препаратов в нагрузочных дозах в ранние сроки заболевания (ацетилсалициловая кислота + клопидогрел 300–600 мг или тикагрелол 180 мг) в нашем исследовании значимо ухудшало прогноз у пациентов после перенесенного ОИМ на отдаленном этапе наблюдения, так как комбинированная антитромбоцитарная терапия является необходимым элементом лечения пациентов с разными типами ОКС вне зависимости от тактики реваскуляризации [8, 9].

Достаточно высокий процент выполненных процедур ЧКВ/аорто-коронарного шунтирования (АКШ) (см. рис. 2) после референсного ОИМ характеризует хорошо отлаженное взаимодействие между РСЦ и Федеральным центром сердечно-сосудистой хирургии в г. Хабаровске, в который были направлены пациенты после выписки из РЦС в целях проведения плановой коронароангиографии (при ее отсутствии во время референсной госпитализации), процедур полной отсроченной реваскуляризации миокарда при многососудистом поражении коронарных артерий или неудачном первичном ЧКВ.

Около четверти (n = 53; 23,1 %) пациентов, по данным проспективной части Хабаровского регистра ОИМ, были направлены в местный кардиологический санаторий. В последующем 191 (83,4 %) больной из перенесших ИМ в течение 2,5 года на амбулаторно-поликлиническом этапе находился под наблюдением кардиолога и терапевта, 38 (16,6 %) после референсного ОИМ вообще нигде не наблюдались, почти половина (n = 103; 45,0 %) опрошенных наблюдалась только у участковых терапевтов (см. рис. 3). Таким образом, практически 60 % лиц, перенесших ОИМ, в течение последующих 2,5 года ни разу не были на консультации у специалиста-кардиолога на амбулаторном этапе. Возможно, этот факт повлиял на фактически принимаемую медикаментозную терапию после референсного ОИМ (выбор конкретного препарата и его дозы).

Анализ приверженности лекарственной терапии с доказанным положительным влиянием на отдаленные исходы после выписки из РСЦ выявил следующие особенности (см. табл. 2). Прием ацетилсалициловой кислоты оставался достаточно высоким, но произошло снижение частоты приема БАБ, ингибиторов ангиотензинпревращающего фермента (иАПФ), агонистов рецепторов к ангиотензину II, но особенно приема статинов. Если при выписке из РСЦ 2/3 пациентам была рекомендована статинотерапия высокими дозами (аторвастатин 40 и 80 мг, розувастатин 20 и 40 мг), то через 2,5 года после перенесенного ОИМ только четверть пациентов принимала соответствующие дозы рекомендованных статинов, в 70 % случаев это был аторвастатин.

По сравнению с результатами исследования EUROASPIRE IV по вторичной профилактике больных ишемической болезнью сердца в Европе, перенесших ОКС, АКШ или ЧКВ, пациенты из Хабаровского регистра чаще принимали иАПФ/сартаны (75,98 % против 65,10 %), но реже антиагреганты (87,80 % против 93,40 %), БАБ (73,80 % против 80,10 %), особенно статины (65,05 % против 74,60 %) [10, 22].

Еще хуже обстояло дело с приемом ДАТТ: в течение года наблюдения доля лиц, которым она была рекомендована, снизилась практически в 2 раза – с 90,6 до 55,9 %, при этом треть больных прекратила прием 2 антиагрегантов уже через 3 мес (см. рис. 4), хотя в клинических рекомендациях по ведению пациентов при разных типах ОКС четко прописан прием ДАТТ в течение 12 мес после референсного события [8, 9].

По данным различных исследований, приверженность ДАТТ после ОКС и стентирования коронарных артерий в течение 6–12 мес в зарубежных странах достаточно высокая и продолжает увеличиваться. Так, в испанском регистровом исследовании (29 стационаров) 94 % пациентов после стентирования коронарных артерий через 6 мес продолжили прием ДАТТ [23]. Во французском регистре PARIS при выписке

из стационаров 99,6 % больных после ЧКВ получали ДАТТ, не приверженными ДАТТ через 1 мес оказались 2,1 %, через 12 мес – 12,5 % пациентов [24].

Сведения о приверженности ДАТТ у российских пациентов существенно ограничены. Частота ДАТТ через 6 мес после ОКС в регистре РЕКОРД (2007–2008 гг., отклик < 50 %) составляла 22 %, в РЕКОРД-3 (2015 г., отклик 62,3 % больных) она увеличилась до 56,9 % (с ЧКВ – 74,2 %) [25].

Низкая приверженность к лечению в отношении больных, перенесших ОИМ, существенно нивелирует эффективность инвазивных и фармакологических методов реперфузии миокарда, повышает риск развития осложнений (тромбоз стента, повторный ОИМ, развитие сердечной недостаточности, нарушения ритма и проводимости), сопровождается снижением качества жизни и приводит к увеличению затрат на лечение [26]. Кроме того, плохая приверженность терапии ухудшает отдаленный прогноз у больных, перенесших ОИМ [27]. В исследовании EFFECT, в котором участвовали пациенты после ОИМ в возрасте старше 65 лет, абсолютная смертность в течение года у больных, которые принимали все рекомендованные препараты, составила 12,8 %; у пациентов, которые не в полной мере придерживались назначенной терапии, летальность увеличилась до 20,5 %; у тех, кто не принимал никаких лекарственных препаратов – до 30,4 % [28].

Согласно тесту Мориски–Грина, приверженными (4 балла) медикаментозному лечению являлись 109 человек (47,6 %), но в реальности эти данные могут быть ниже. Только 2/3 пациентов из регистра (3 и 4 балла по шкале Мориски–Грина – 165 (72,05 %)) оказались готовыми принимать медикаментозную терапию длительное время. На это, очевидно, могли повлиять такие факторы, как наличие тяжелого заболевания в виде ОИМ, госпитализация в РСЦ, проведенное первичное ЧКВ, а также в трети случаев выполненные процедуры ЧКВ/АКШ после референсного события.

К сожалению, пациенты Хабаровского регистра были плохо информированы о значениях ОХС (34,5 %), гораздо лучше – об уровне АД (80,35 %). Только треть пациентов из регистра смогли указать значения всех трех показателей, таких как ОХС, АД и уровень глюкозы крови, которые являются важными индикаторами качества лечения (см. рис. 5).

Заключение

Хабаровский регистр ОИМ выявил достаточно высокие показатели летальности в отдаленном периоде, которые достоверно не различались как при ИМпST, так при ИМбпST, а также предикторы неблагоприятного исхода. Полученные данные продемонстрировали недостаточную частоту приема рекомендованных лекарственных препаратов во вторичной профилактике после референсного ОИМ, особенно в отношении статинов и ДАТТ. Доля больных, прошедших санаторный этап кардиореабилитации и имевших возможность наблюдаться у кардиологов в поликлиниках по месту жительства, так же как и приверженность пациентов длительной медикаментозной терапии и осведомленность об индикаторах качества лечения (ОХС, АД), в реальной клинической практике оказались низкими.

ЛИТЕРАТУРА / REFERENCES

1. Go A.S., Mozaffarian D., Roger V.L. et al. Heart disease and stroke statistics-2014 update: a report from the American Heart Association. Circulation 2014;129(3): e28–e292. DOI: 10.1161/01.cir.0000441139.02102.80.
2. Эрлих А.Д., Мацкеплишвили С.Т., Грацианский Н.А., Бузиашвили Ю.И. Первый московский регистр острого коронарного синдрома: характеристика больных, лечение и исходы за время пребывания в стационаре. Кардиология 2013;53(12):4–13. [Erlikh A.D., Matskeplishvili S.T., Gratsianskiy N.A. Buziashvili Yu.I. the First Moscow register of acute coronary syndrome: characteristics of patients, treatment and outcome during the hospital stay. Kardiologiya = Cardiology 2013;53(12):4–13. (In Russ.)].
3. Эрлих А.Д., Грацианский Н.А. Российский регистр острого коронарного синдрома «РЕКОРД-3». Характеристика пациентов и лечение до выписки из стационара. Кардиология 2016;56(4):16–24. [Erlikh A.D., Gratsianskiy N.A. Russian registry of acute coronary syndromes "RECORD-3". Characteristics of patients and treatment before discharge from the hospital. Kardiologiya = Cardiology 2016;56(4):16–24. (In Russ.)].
4. Васильева Л.В., Шевченко И.И., Эрлих А.Д. и др. Динамика лечения и госпитальных исходов у пациентов с острым коронарным синдромом в «неинвазивных» стационарах (данные регистров серии «РЕКОРД»). Трудный пациент 2016;14(1):5–10. [Vasil'eva L.V., Shevchenko I.I., Ehrlich A.D. et al. The dynamics of treatment and in-hospital outcomes in patients with acute coronary syndrome in the "non-invasive" hospitals (register data series "RECORD"). Trudnyy patsient = Difficult Patient 2016;14(1):5–10. (In Russ.)].
5. Гинзбург М.Л., Марцевич С.Ю., Кутишенко Н.П. и др. Возможности регистра как инструмента контроля качества фармакотерапии на амбулаторном этапе у пациентов с высоким риском сердечно-сосудистых осложнений (РЕГИСТР «ЛИС-1»). Рациональная фармакотерапия в кардиологии 2014;10(3):288–92. [Ginzburg M.L., Martsevich S.Yu., Kutishenko N.P. et al. The possibility of register as a quality control tool of pharmacotherapy at outpatient treatment in patients with high risk of cardiovascular complications (REGISTER "LIS-1"). Ratsional'naya farmakoterapiya v kardiologii = Rational Pharmacotherapy in Cardiology 2014;10(3):288–92. (In Russ.)].
6. Профилактика хронических неинфекционных заболеваний. Рекомендации.

М., 2013. Доступно по: http://cardio-69.ru/sites/default/files/profilaktika_hronicheskih_neinfekcionnyh_zabolevaniy._rekomendacii_gnicpm._chuchalin_a.g._boycov_s.a.pdf. [Prevention of chronic non-communicable diseases. Recommendations. Moscow, 2013. Available at: http://cardio-69.ru/sites/default/files/profilaktika_hronicheskih_neinfekcionnyh_zabolevaniy._rekomendacii_gnicpm._chuchalin_a.g._boycov_s.a.pdf. (In Russ.)].

7. Perk J., De Backer G., Gohlke H. et al. European Guidelines on cardiovascular disease prevention in clinical practice (version 2012). The Fifth Joint Task Force of the European Society of Cardiology and Other Societies on Cardiovascular Disease Prevention in Clinical Practice (constituted by representatives of nine societies and by invited experts). Eur Heart J 2012;33(13):1635–701. DOI: 10.1093/eurheartj/ehs092.
8. Task Force on the management of ST-segment elevation acute myocardial infarction of the European Society of Cardiology (ESC), Steg P.G., James S.K. et al. ESC Guidelines for the management of acute coronary syndromes in patients presenting with ST-segment elevation. Eur Heart J 2012;33(20):2569–619.
9. Roffi M., Patrono C., Collet J.P. et al. 2015 ESC Guidelines for the management of acute coronary syndromes in patients presenting without persistent ST-segment elevation: Task Force for the Management of Acute Coronary Syndromes in Patients Presenting without Persistent ST-Segment Elevation of the European Society of Cardiology (ESC). Eur Heart J 2016;37(3):267–315. DOI: 10.1093/eurheartj/ehv320.
10. Kotseva K., Wood D., De Bacquer D. et al. EUROASPIRE IV: A European Society of Cardiology survey on the lifestyle, risk factor and therapeutic management of coronary patients from 24 European countries. Eur J Prev Cardiol 2016;23(6):636–48. DOI: 10.1177/2047487315569401.
11. Марцевич С.Ю., Гинзбург М.Л., Кутишенко Н.П. и др. Люберецкое исследование смертности (исследование ЛИС): факторы, влияющие на отдаленный прогноз жизни после перенесенного инфаркта миокарда. Профилактическая медицина 2013;16(2):32–8. [Martsevich S.Yu., Ginzburg M.L., Kutishenko N.P. et al. Lyubertsy study on mortality (study LIS): factors affecting long-term prognosis of life after myocardial infarction. Profilakticheskaya maditsina = Preventive Medicine 2013;16(2):32–8. (In Russ.)].
12. Эрлих А.Д. Первый московский регистр острого коронарного синдрома: результаты 6-месячного наблюдения. Неотложная кардиология 2014;(2):3–9. [Erlikh A.D. First Moscow register of acute coronary syndrome: results of a 6-month observation. Neotlozhnaya kardiologiya = Emergency Cardiology 2014;(2):3–9. (In Russ.)].
13. Goldberg R.J., Currie K., White K. et al. Six-month outcomes in a multinational registry of patients hospitalized with an acute coronary syndrome (the Global Registry of Acute Coronary Events [GRACE]). Am J Cardiol 2004;93(3):288–93. DOI: 10.1016/j.amjcard.2003.10.006. PMID: 14759376.
14. Pocock S., Bueno H., Licour M. et al. Predictors of one-year mortality at hospital discharge after acute coronary syndromes: A new risk score from the EPICOR (long-tErm follow uP of antithrombotic management patterns In acute CORonary syndrome patients) study. Eur Heart J 2015;4(6):509–17. DOI: 10.1177/2048872614554198.
15. Малай Л.Н., Солохина Л.В., Бухонкина Ю.М. и др. Характеристика больных и госпитальные исходы у пациентов с острым инфарктом миокарда: данные регистра (г. Хабаровск). Часть 1. Рациональная фармакотерапия в кардиологии 2016;12(1):56–62. [Malay L.N., Solokhina L.V., Bukhonkina Yu.M. et al. Characteristics of patients and hospital outcomes in patients with acute myocardial infarction: data register (Khabarovsk). Part 1. Ratsional'naya farmakoterapiya v kardiologii = Rational Pharmacotherapy in Cardiology 2016;12(1):56–62. (In Russ.)].
16. Morinsky D.E., Green L.W., Levine D.M. Concurrent and predictive validity of a self-reported measure of medication adherence. Med Care 1986;24(1):67–74. PMID: 3945130.
17. Барбараш О.Л., Кашталап В.В. Лечение пациентов с острым коронарным синдромом без подъема сегмента ST. Все ли проблемы решены? Сердце 2016;15(5):320–5. [Barbarash O.L., Kashtalap V.V. Treatment of patients with acute coronary syndrome without ST-segment elevation. All problems solved? Serdtse = Heart 2016;15(5):320–5. (In Russ.)].
18. Montalescot G., Dallongeville J., Van Belle E. et al. STEMI and NSTEMI: are they so different? 1 year outcomes in acute myocardial infarction as defined by the ESC/ACC definition (the OPERA registry). Eur Heart 2007;28(12):1409-17. DOI: 10.1093/eurheartj/ehm031.
19. Collinson J., Flather M.D., Fox K.A. at al. Clinical outcomes, risk stratification and practice patterns of unstable angine and myocardial infarction without ST elevation: Prospective Registry of Acute Ischaemic Syndrom in the UK (PRAUS-UK). Eur Heart J 2000;21(17):1450–7. DOI: 10.1053/euhj.1999.1995.
20. Cox D.A., Stone G.W., Grines C.L. et al. Comparative early and late outcomes after primary percutaneous coronary intervention in ST-segment elevation and non- ST-segment elevation acute myocardial infarction (from CADILLAC trial). Am J Cardiol 2006;98(3):331–7. DOI:10.1016/j.amjcard.2006.01.102. PMID: 16860018.
21. Марцевич С.Ю., Кутишенко Н.П., Гинзбург М.Л. и др. Влияние фибрилляции предсердий на ближайший и отдаленный прогноз жизни при остром инфаркте миокарда. Данные исследования ЛИС-1 (Люберецкое исследование смертности больных, перенесших острый инфаркт миокарда). Рациональная фармакотерапия в кардиологии 2014:10(2):170–3. [Martsevich S.Yu., Kutishenko N.P. Ginzburg M.L. et al. Influence of atrial fibrillation on the nearest and remote forecast of life in acute myocardial infarction. These studies LIS-1 (Lyubertsy study of mortality of patients with acute myocardial infarction). Ratsional'naya farmakoterapiya v kardiologii = Rational Pharmacotherapy in Cardiology 2014:10(2):170–3. (In Russ.)].
22. Погосова Н.В., Оганов Р.Г., Бойцов С.А. и др. Медикаментозная терапия у пациентов с ишемической болезнью сердца в России и Европе: результаты российской части международного многоцентрового исследования EUROASPIREIV. Кардиология 2016;56(12):11–9. [Pogosova N.V. Oganov R.G., Boytsov S.A. et al. Drug therapy in patients with coronary heart disease in Russia and Europe: results from the Russian part of the international multicenter study EUROASPIREIV. Kardiologiya = Cardiology 2016;56(12):11–9. (In Russ.)].
23. Ferreira-Gonzales I., Marsal J.R., Ribera A. et al. Background, incidence, and predictors of antiplatelet therapy discontinuation during the first year after drug-eluting stent implantation. Circulation 2010;122(10):1017–25. DOI: 10.1161/CIRCULATIONAHA.110.938290.
24. Kherada N., Sartori S., Vadde R. et al. Predictors of dual antiplatelet therapy non-adherence after PCI: one-year insights from the PARIS Registry. JACC 2013;61(10):E151. DOI: 10.1016/j.jacc.2012.08.1037.
25. Эрлих А.Д., Грацианский Н.А. Использование антитромботических препаратов при остром коронарном синдроме в повседневной клинической практике Российских стационаров (по результатам регистра «РЕКОРД-3»). Атеро-

тромбоз 2016;(2):27–35. [Erlikh A.D., Gratsianskiy N.A. The use of antithrombotic drugs in acute coronary syndrome in daily clinical practice of Russian hospitals (according to register “RECORD-3”). Aterotromboz = Atherothrombosis 2016;(2):27–35. (In Russ.)].

26. Osterberg L., Blaschke T. Adherence to Medication. N Engl J Med 2005;353(5):487–97. DOI: 10.1056/NEJMra050100.
27. Гиляревский С.Р. Соблюдение предписанного режима терапии и эффективность лечения больных с хроническим течением коронарной болезни сердца: состояние проблемы и пути ее решения. Сердце 2017;15(6):391-7. [Gilyarevskiy S.R. Adherence to the prescribed therapy regimen and the effectiveness of treatment of patients with chronic coronary heart disease: state of the problem and its solutions. Serdtse = Heart 2017;15(6):391–7. (In Russ.)].
28. Jackevicius C.A., Li P., Tu J.V. Prevalence, predictors and outcomes of primary nonadherence after acute myocardial infarction. Circulation 2008;117(8): 1028–36. DOI: 10.1161/CIRCULATIONAHA.107.706820.

КЛИНИЧЕСКИЕ ПРОЯВЛЕНИЯ ИНФЕКЦИОННОГО МИОКАРДИТА У МУЖЧИН И ЖЕНЩИН

В.А. Сергеева, А.С. Шмойлова

ФГБОУ ВО «Саратовский государственный медицинский университет им. В.И. Разумовского» Минздрава России; Россия, 410012 Саратов, ул. Большая Казачья, 112

Контакты: *Виктория Алексеевна Сергеева viktoriasergeeva@mail.ru*

Цель исследования *– оценка клинических проявлений инфекционного миокардита у мужчин и женщин в сравнительном аспекте в реальной клинической практике.*

Материалы и методы. *Проведен ретроспективный анализ историй болезни пациентов с инфекционным миокардитом, находившихся на стационарном лечении в кардиологическом отделении № 1 ГУЗ «Областная клиническая больница» г. Саратова с 2011 по 2015 г. включительно. В исследование вошли данные 61 пациента (37 госпитализированы в динамике, 24 – однократно), мужчин – 59 %, женщин – 41 %. Средний возраст мужчин составил 40,03 ± 2,40 года, женщин – 46,00 ± 2,23 года. У всех пациентов диагноз был установлен согласно клиническим диагностическим критериям острого диффузного миокардита (Клинические рекомендации NYHA, 1988) и был трактован как миокардит инфекционного генеза. Сопоставлялись клинические проявления миокардита у мужчин и женщин.*

Результаты. *У мужчин со среднетяжелым миокардитом преобладали жалобы на перебои в работе сердца (75 %), у женщин со сходной степенью тяжести заболевания эта жалоба также являлась основной (71 %), у женщин статистически значимо чаще отмечалась гипертермия в этой подгруппе по сравнению с мужчинами (57 % у женщин и 25 % у мужчин ($p < 0,05$)). В подгруппе с тяжелым миокардитом у обоих полов одинаково часто среди основных жалоб встречались перебои в работе сердца, у мужчин по сравнению с женщинами чаще выявлялась одышка (92 % против 72 % ($p < 0,05$)). В структуре нарушений сердечного ритма и проводимости установлено, что у женщин статистически значимо чаще встречались различные варианты экстрасистолии (64 % против 39 % ($p < 0,05$)), у мужчин несколько чаще – фибрилляция предсердий (36 % против 28 % ($p > 0,05$)). У женщин по сравнению с мужчинами чаще зарегистрированы тяжелые нарушения проводимости.*

Заключение. *При сравнении клинических проявлений инфекционного миокардита у мужчин и женщин выявлены некоторые интересные особенности. Одышка при тяжелом миокардите у мужчин регистрируется чаще, чем у женщин, что, вероятно, связано с более высокой частотой курения среди мужчин, а также наличием пациентов с хронической обструктивной болезнью легких в нашем исследовании. При среднетяжелом течении заболевания у женщин преобладала гипертермия по сравнению с мужчинами. Нарушения сердечного ритма при миокардите встречаются одинаково часто как у мужчин, так и у женщин, экстрасистолия наиболее часто регистрировалась у женщин, фибрилляция предсердий в нашем исследовании превалировала у мужчин. Нарушения проводимости тяжелее и чаще встречались у женщин.*

Ключевые слова: *миокардит, клинические проявления миокардита, инфекционный миокардит, кардиомегалия, острая респираторная вирусная инфекция, одышка, отек, аритмия, боли в области сердца, повышение температуры тела*

DOI: 10.17650/1818-8338-2016-10-4-45-49

CLINICAL MANIFESTATIONS OF INFECTIOUS MYOCARDITIS IN MEN AND WOMEN

V.A. Sergeeva, A.S. Shmoylova

Saratov State Medical University named after V.I. Razumovsky, Ministry of Health of Russia; 112 Bol'shaya Kazach'ya St., Saratov 410012, Russia

The study objective *to estimate the clinical manifestations of infectious myocarditis in men compared to women in real clinical practice.*

Materials and methods. *A retrospective analysis of medical records from 2011 to 2015 of patients with infectious myocarditis that were hospitalized in the cardiology department No. 1 "Regional Clinical Hospital". We compared the clinical manifestations of myocarditis in men and women. Statistical data processing was carried out with StatPlus 2009 Professional package.*

Results. *In group of men with moderate myocarditis heart disruptions was a dominated complaint (75 %) in group of women with a similar degree of severity of the disease this complaint was also a major (71 %). However women were significantly more marked hyperthermia in this subgroup compared with men (57 % in females and 25 % males ($p < 0.05$)). In the subgroup with severe myocarditis in both sexes equally the most common complaint was disruptions in heart; the dyspnea was significantly more often and harder identified among men compared with women (92 % vs 72 % ($p < 0.05$)). In the structure of cardiac arrhythmias and heart blocks different variants of extrasystoles were significantly more often in women (64 % vs 39 % ($p < 0.05$)), the atrial fibrillation was more typical for men (36 % vs 28 % ($p > 0.05$)). The conduction abnormalities were registered in group of women.*

Conclusions. *The clinical manifestations of infectious myocarditis in men and women revealed some interesting features. Dyspnea with severe myocarditis in men is registered more often than in women, probably due to the higher rate of smoking among men, as well as the presence of chronic obstructive pulmonary disease patients in our study. At moderate myocarditis in women hyperthermia dominated compared with men. Cardiac arrhythmias in myocarditis occur with equal frequency in both men and women, the most common extrasystoles recorded in group of women, atrial fibrillation in our study was prevalent in men. Conduction abnormalities were harder and more common in women.*

Key words: *myocarditis, myocarditis clinical manifestations, viral myocarditis, cardiomegaly, acute respiratory viral infection, shortness of breath, edema, arrhythmia, chest pain, fever*

Введение

В 2016 г. исполняется 210 лет со дня опубликования J.N. Corvisar труда о воспалении сердечной мышцы, но, несмотря на такую длительную историю, миокардит остается одним из трудных диагнозов в современной кардиологии. Действующие в настоящее время различные рекомендации и согласительные документы указывают на ведущую роль визуализирующих методов (магнитно-резонансная томография (МРТ), сцинтиграфия) исследования миокарда и эндомиокардиальной биопсии в окончательной верификации диагноза миокардита [1–3]. Эндомиокардиальная биопсия считается «золотым стандартом» в диагностике миокардита [3]. Являясь достаточно трудным в техническом плане исследованием, она не лишена недостатков. Во-первых, по данным ряда ученых, она позволяет верифицировать миокардит только в 10–20 % случаев [4]. Во-вторых, сопровождается хоть и небольшим, но установленным в диапазоне от 0,06 до 6,00 % количеством осложнений [5–7], в том числе с возможным летальным исходом (тампонада сердца и перфорация – до 0,5 %). Кроме того, не все клиники имеют возможность проведения подобных исследований, а между тем диагноз миокардита не является казуистически редким. В отделении кардиологии № 1 ГУЗ «Областная клиническая больница» г. Саратова (ГУЗ ОКБ) диагноз заболевания устанавливается по клиническим диагностическим критериям острого диффузного миокардита (Клинические рекомендации NYHA, 1988) [8]. Наряду с исследованием острофазовых показателей сыворотки крови, включая маркеры повреждения миокарда, электрокардиографию (ЭКГ) и эхокардиографию (ЭхоКГ), доминирующая роль отводится клиническим проявлениям заболевания.

Целью нашей работы стала оценка клинических проявлений инфекционного миокардита у мужчин и женщин в сравнительном аспекте в реальной клинической практике.

Материалы и методы

Проведено ретроспективное исследование, в ходе которого за 5-летний период (с 2011 по 2015 г. включительно) были проанализированы 113 историй болезни пациентов кардиологического отделения ГУЗ ОКБ с инфекционным миокардитом, из которых в поле зрения нашего исследования попал 61 пациент (37 госпитализированы в динамике, 24 – однократно). У всех больных диагноз был установлен согласно клиническим диагностическим критериям острого диффузного миокардита (Клинические рекомендации NYHA, 1988) и был трактован как миокардит инфекционного генеза. При сборе анамнеза и по данным инструментального обследования были исключены пациенты с ревматическим, токсическим, аллергическим, лучевым миокардитом, а также с ишемической болезнью сердца. Разделение пациентов по степени тяжести миокардита опиралось на 2 основных критериях: изменении размера сердца и степени выраженности сердечной недостаточности. К легкой форме относили больных без кардиомегалии, застойной сердечной недостаточности и нарушений проводимости. При наличии кардиомегалии, признаков недостаточности кровообращения по 1 из кругов, легких форм нарушения ритма и проводимости пациентов относили к категории со среднетяжелым течением заболевания. Тяжелая форма миокардита сопровождалась кардиомегалией с застойной сердечной недостаточностью, нарушениями ритма (желудочковыми) и проводимости, в том числе приступами Морганьи–Адамса-Стокса [9].

Проведенное исследование было одобрено этическим комитетом Саратовского государственного медицинского университета им. В.И. Разумовского.

Статистический анализ проводили с помощью пакета StatPlus 2009 Professional с возможностью параметрического и непараметрического анализов. Данные представлены как $M \pm m$. Различия считались статистически значимыми при $p < 0,05$.

Результаты

В исследование были включены 59 % мужчин (средний возраст 40,03 ± 2,40 года) и 41 % женщин (46,00 ± 2,23 года). В обеих группах преобладали пациенты из сельской местности (50 % и 64 % соответственно). Курили 88 % пациентов мужского пола, среди женщин курящих не было. Легкие формы заболевания зарегистрированы у 19 % мужчин, среднетяжелые – у 12 %, однако преобладали тяжелые формы – у 69 %; 28 % женщин имели среднетяжелую форму, 72 % – тяжелую.

При оценке симптомов заболевания в зависимости от степени тяжести получены следующие данные. У значительного числа мужчин (43 %) в подгруппе

с легким течением миокардита клинические проявления отсутствовали, это были пациенты призывного возраста, диагноз которым был установлен по данным ЭхоКГ (диффузная гипокинезия миокарда без тяжелых нарушений сократительной функции) на фоне перенесенного инфекционного заболевания (у 71 % – обострение хронического тонзиллита, у 14 % – обострение хронического гайморита, в остальных случаях – острая респираторная вирусная инфекция (ОРВИ). Проводился осмотр пациентов оториноларингологом, устанавливался официальный диагноз. У 57 % больных отмечались кардиалгии, у 14 % регистрировались перебои в работе сердца, еще у 14 % – повышение температуры тела.

Среди мужчин со среднетяжелым и тяжелым миокардитом в 48 % случаев зарегистрировано экзогенно-конституциональное ожирение, в 21 % – хронические формы тонзиллита и фарингита, в 14 % – хронические гепатиты различной этиологии, в 12 % – хроническая обструктивная болезнь легких (ХОБЛ), в 3 % – сахарный диабет и еще в 3 % – синдром зависимости от употребления алкоголя. В данной подгруппе у мужчин преобладали симптомы, связанные с нарушением сердечного ритма (75 % случаев), по 25 % составили такие проявления заболевания, как кардиалгия, одышка, повышение температуры тела.

В подгруппе с тяжелым миокардитом перебои в работе сердца были отмечены у 76 % пациентов. Одышка в данной подгруппе встречалась в 92 % случаев, в том числе клиника сердечной астмы – у 24 % больных. Боли в области сердца отмечали 24 % пациентов. Отечный синдром, включая полостные отеки, был выявлен у 28 % больных этой подгруппы. Также у 28 % отмечалось повышение температуры тела (рис. 1).

Среди женщин, попавших в рамки нашего исследования, 64 % имели избыток массы тела, у 12 % был выявлен сопутствующий сахарный диабет 2-го типа.

У женщин в подгруппе миокардита средней степени тяжести преобладали перебои в работе сердца (71 %). Одышка и боли в области сердца зарегистрированы у 43 % больных, подъемы температуры тела до фебрильных значений – у 57 %, кардиалгии – у 43 %, отечный синдром – у 14 %.

В подгруппе тяжелого миокардита 83 % женщин отмечали перебои в работе сердца. Одышка при минимальной физической активности и в покое выявлена у 72 %, сердечная астма – у 22 % пациенток. Отечный синдром был выражен у 33 % больных этой подгруппы. Боли в области сердца отмечали 39 % пациенток. Только в 11 % случаев миокардит сопровождался повышением температуры тела (рис. 2).

При сопоставлении полученных данных у мужчин и женщин установлены статистически значимые различия по такому симптому, как повышение температуры тела у женщин со среднетяжелым миокардитом (57 %) по сравнению с мужчинами (25 %) ($p < 0,05$). В группе тяжелого течения миокардита одышка статистически значимо чаще встречалась у мужчин (92 %) по сравнению с женщинами (72 %) ($p < 0,05$).

Развитию миокардита у мужчин в 42 % случаев предшествовала клиника ОРВИ, у 8 % первоначально развилась пневмония. У 39 % миокардит начинался непосредственно с кардиальных симптомов (боли в области сердца, проявления недостаточности кровообращения,

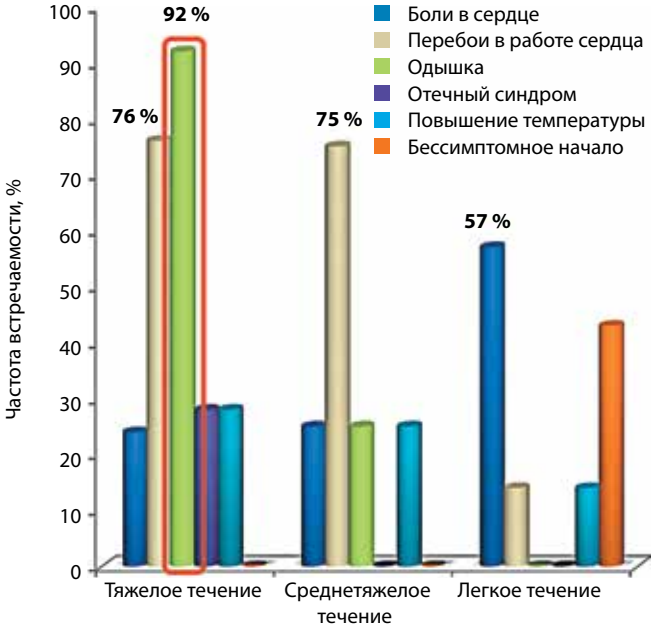

*Статистически значимое различие по сравнению с соответствующей группой у женщин ($p < 0,05$).

Рис. 1. *Распределение симптомов у пациентов мужского пола в зависимости от степени тяжести миокардита*

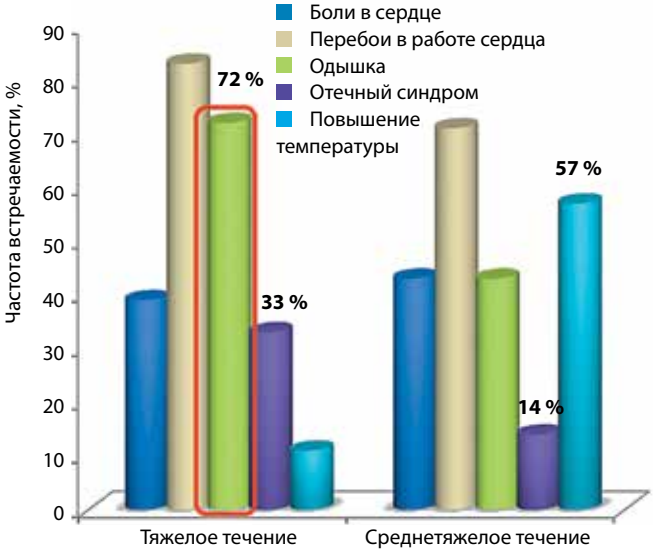

*Статистически значимое различие по сравнению с соответствующей группой у мужчин ($p < 0,05$).

Рис. 2. *Распределение симптомов у пациенток в зависимости от степени тяжести миокардита*

перебои в работе сердца), у 11 % больных от общего числа пациентов мужского пола выявлено бессимптомное начало миокардита (рис. 3).

У женщин кардиальные симптомы в начале заболевания зарегистрированы в 44 % случаев, проявления ОРВИ – в 40 %, по 8 % больных в дебюте миокардита имели пневмонию и тонзиллит (рис. 4).

Жалобы на перебои в работе сердца были одними из самых частых в обеих группах пациентов и сопровождали нарушения как ритма сердца, так и проводимости. По данным расшифровки ЭКГ у мужчин, экстрасистолия (наджелудочковая и желудочковая) в целом была выявлена в 39 % случаев, фибрилляция и трепетание предсердий – в 36 %. А вот тяжелых нарушений проводимости у мужчин зарегистрировано не было (20 % имели нарушения внутрижелудочковой проводимости и неполную блокаду левой ножки пучка Гиса). Различные формы экстрасистолий встречались у 64 % женщин, фибрилляция предсердий – у 28 %, кроме того, у 24 % больных выявлены значимые нарушения проводимости (атриовентрикулярные блокады различных степеней, в том числе с синдромом Морганьи–Адамса-Стокса) (рис. 5). Экстренная реанимационная помощь по восстановлению ритма потребовалась 4 пациентам.

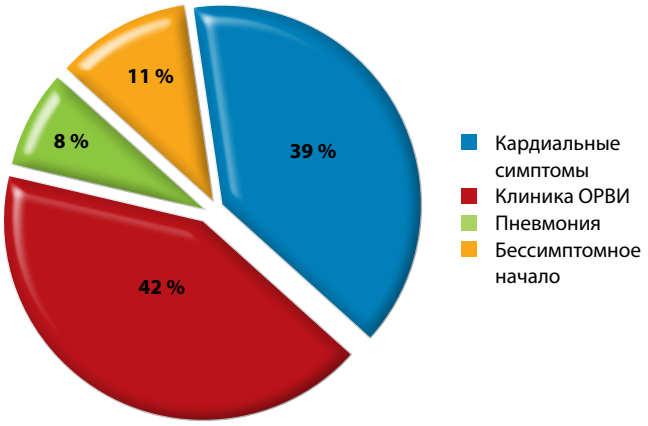

Рис. 3. *Манифестные проявления миокардита у мужчин*

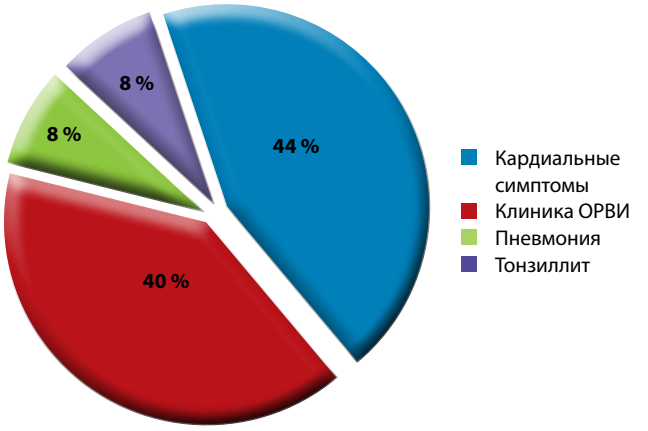

Рис. 4. *Манифестные проявления миокардита у женщин*

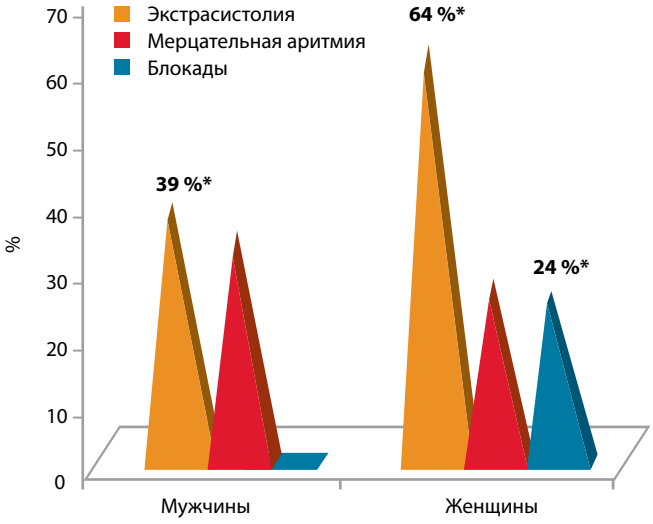

*Статистически значимое различие между группами сравнения ($p < 0,05$).

Рис. 5. *Нарушения сердечного ритма и проводимости у пациентов обоих полов*

Обсуждение

В задачи исследования не входила оценка проводимой терапии миокардитов и ее эффективности. Интерес был сосредоточен на клинических проявлениях заболевания. По данным литературы, среди пациентов с миокардитом превалируют мужчины, что связано с гендерными особенностями иммунологического ответа [10]. В нашем исследовании мужчин оказалось также больше, чем женщин, причем среди них были пациенты с различной тяжестью течения заболевания.

Клинические проявления миокардита, описанные еще в 70-е годы XX в. профессором В.А. Максимовым [11], — кардиалгии, симптомы недостаточности кровообращения, сердцебиение и перебои в работе сердца, — были присущи всем пациентам. Однако при сравнении клинических проявлений заболевания у мужчин и женщин выявлены следующие особенности. Одышка при тяжелом миокардите у мужчин регистрировалась чаще, чем у женщин, что, вероятно, связано с высокой частотой курения у мужчин, а также наличием пациентов с ХОБЛ. Нарушения сердечного ритма при миокардите встречались одинаково часто как у мужчин, так и у женщин. У женщин в нашем исследовании при миокардите чаще выявлялись различные варианты экстрасистолии; фибрилляция предсердий превалировала у мужчин. Нарушения проводимости были тяжелее и чаще регистрировались у женщин.

Манифестация миокардита у пациентов обоих полов в большинстве случаев связана с предшествующей ОРВИ, что сопоставимо с данными A.L. Caforio и соавт., согласно исследованию которых, 36 % больных с гистологически подтвержденным миокардитом

имеют в анамнезе данное заболевание в течение последних 6 мес [2].

Заключение

Трудности с морфологической верификацией диагноза миокардита диктуют клиницистам необходимость сбора полной информации о клинической картине заболевания как в диагностических целях, так и для выработки правильной тактики ведения пациентов.

Проведена сравнительная оценка клинических проявлений инфекционного миокардита у мужчин и женщин. Установлено, что у мужчин при тяжелом течении миокардита одышка отмечается чаще, чем у женщин, чаще выявляются нарушения сердечного ритма в виде фибрилляции предсердий. У женщин превалируют нарушения проводимости в виде атриовентрикулярных блокад; нарушения сердечного ритма представлены в основном политопной экстрасистолией.

ЛИТЕРАТУРА / REFERENCES

1. Синицын В.Е., Стукалова О.В., Ларина О.М., Терновой С.К. Новые возможности диагностики некоронарогенных поражений миокарда: роль магнитно-резонансной томографии. Креативная кардиология 2008;(1): 66–73. [Sinitsyn V.E., Stukalova O.V., Larina O.M., Ternovoy S.K. New opportunities for diagnosis of noncoronary myocardial lesions: role of magnetic resonance imaging. Kreativnaya kardiologiya = Creative Cardiology 2008;(1):66–73. (In Russ.)].
2. Caforio A.L., Calabrese F., Angelini A. et al. A prospective study of biopsy-proven myocarditis: prognostic relevance of clinical and aetiopathogenetic features at diagnosis. Eur Heart J 2007;28 (11):1326–33. DOI: 10.1093/eurheartj/ehm076. PMID: 17493945.
3. Cooper L.T., Baughman K.L., Feldman A.M. et al. The role of endomyocardial biopsy in the management of cardiovascular disease: a scientific statement from the American Heart Association, the American College of Cardiology, and the European Society of Cardiology. Circulation 2007;116(19):2216–33. DOI: 10.1161/CIRCULATIONAHA.107.186093. PMID: 17959655.
4. Коваленко В.Н. Миокардит и дилатационная кардиомиопатия: проблемы диагностики и лечения. Український кардіологічний журнал 2004;(1):91–9. [Kovalenko V.N. Myocarditis and dilated cardiomyopathy: problems in diagnostics and treatment. Ukrains'kiy kardiologichniy zhurnal = Ukrainian Journal of Cardiology 2004;(1):91–9. (In Ukr.)].
5. Caforio A., Pankuweit S., Arbustini E. et al. Current state of knowledge on aetiology, diagnosis, management, and therapy of myocarditis: a position statement of the European Society of Cardiology Working Group on Myocardial and Pericardial Diseases. Eur Heart J 2013;34(33):2636–48. DOI: 10.1093/eurheartj/eht210.
6. Deckers J.W., Hare J.M., Baughman K.L. Complications of transvenous right ventricular endomyocardial biopsy in adult patients with cardiomyopathy: a seven-year survey of 546 consecutive diagnostic procedures in a tertiary referral center. J Am Coll Card 1992;19(1):43–7. PMID: 1729344.
7. Shirani J., Freant L.J., Roberts W.C. Gross and semiquantitative histologic findings in mononuclear cell myocarditis causing sudden death, and implications for endomyocardial biopsy. Am J Cardiol 1993;72(12):952–7. PMID: 8213554.
8. Скворцов В.В., Тумаренко А.В., Одинцов В.В. и др. Миокардиты. Российский кардиологический журнал 2009;1(75):87–96. [Skvortsov V.V., Domarenko V.A., Odintsov V.V. et al. Myocarditis. Rossiyskiy kardiologicheskiy zhurnal = Russian Journal of Cardiology 2009;1(75):87–96. (In Russ.)].
9. Брянский Л.К., Ольхин В.А., Евдокимова А.Г. Миокардиты. Медицинская консультация 2001;(2):42–9. [Bryanskiy L.K., Ol'khin V. A., Evdokimova A.G. Myocarditis. Meditsinskaya konsul'tatsiya = Medical Advice 2001;(2):42–9. (In Russ.)].
10. Fairweather D., Cooper L.T. Jr, Blauwet L.A. Sex and gender differences in myocarditis and dilated cardiomyopathy. Curr Probl Cardiol 2013;38 (1):7–46. DOI: 10.1016/j.cpcardiol.2012.07.003.
11. Максимов В.А. Миокардиты. М.: Медицина,1979. [Maksimov V.A. Myocarditis. Moscow: Meditsina, 1979. (In Russ.)].
12. Новиков Ю.И., Стулова М.А., Константинова Е.В. Отдаленные наблюдения при вирусных миоперикардитах у лиц молодого возраста. Клиническая медицина 2003;81(4):16–22. [Novikov Yu.I., Stulova M.A., Konstantinova E.V. Long-term observations in viral myopericarditis at persons of young age. Klinicheskaya meditsina = Clinical Medicine 2003;81(4):16–22. (In Russ.)].
13. Сторожаков Г.Е., Гендлин О.А., Тронина Г.И. Миокардиты. Сердечная недостаточность 2009;10(1):46–52. [Storozhakov G.E., Gendlin O.A., Tronina I.G. Myocarditis. Serdechnaya nedostatochnost' = Heart Failure 2009;10(1):46–52. (In Russ.)].
14. Ellis C.R., Di Salvo T. Myocarditis: basic and clinical aspects. Cardiol Rev 2007;15(4):170–7. DOI: 10.1097/CRD.0b013e31806450c4. PMID: 17575480.
15. Magnani J.W., Dec G.W. Myocarditis: current trends in diagnosis and treatment. Circulation 2006;113(6):876–90. DOI: 10.1161/CIRCULATIONAHA.105.584532. PMID: 16476862.

КЛИНИЦИСТ 4'2016/1'2017 ТОМ 10/11 | THE CLINICIAN 4'2016/1'2017 VOL. 10/11

ВЛИЯНИЕ ПИЩИ НА КЛИНИЧЕСКИЕ СИМПТОМЫ И ВНУТРИЖЕЛУДОЧНУЮ КИСЛОТНОСТЬ ПРИ ЯЗВЕННОЙ БОЛЕЗНИ ДВЕНАДЦАТИПЕРСТНОЙ КИШКИ

А.И. Ковешников, И.Ю. Колесникова

ФГБОУ ВО «Тверской государственный медицинский университет» Минздрава России; Россия,170100 Тверь, ул. Советская, 4

Контакты: *Александр Игоревич Ковешников alexkoveshnikov77@mail.ru*

Цель исследования *– оценить влияние пищи на клинические проявления язвенной болезни двенадцатиперстной кишки (ЯБДК) и постпрандиальные изменения внутрижелудочной кислотности.*

Материалы и методы. *Обследованы 52 пациента с неосложненным и 56 – с осложненным течением ЯБДК в стадии обострения. Контрольную группу составили 50 условно здоровых лиц. Все обследуемые заполняли анкету, включающую вопросы о пищевых предпочтениях и влиянии пищи на клинические проявления болезни. Также проводили суточную pH-метрию, рассчитывали основные и постпрандиальные показатели кислотности в теле желудка.*

Результаты. *Для больных ЯБДК характерны ночные перекусы, игнорирование завтрака, редкое употребление первых блюд, грубой пищи и свежих фруктов, которые провоцируют болевой синдром или диспепсические расстройства. Выявлены снижение постпрандиального pH и уменьшение времени консумции у больных ЯБДК по сравнению с условно здоровыми лицами, особенно выраженное при осложненном течении.*

Заключение. *Частые приемы пищи, ночные перекусы, избегание еды всухомятку и свежих овощей, фруктов характерны для больных ЯБДК. При осложненном течении заболевания регистрируются снижение ощелачивающего действия пищи, непродолжительный и низкий постпрандиальный подъем pH.*

Ключевые слова: *язвенная болезнь двенадцатиперстной кишки, пищевые привычки, режим питания, ночные перекусы, время консумции, интрагастральная кислотность, постпрандиальный подъем pH, ощелачивание, гиперацидность, осложненное течение язвенной болезни*

DOI: 10.17650/1818-8338-2016-10-4-50-54

THE EFFECT OF FOOD ON CLINICAL SYMPTOMS AND INTRAGASTRIC ACIDITY IN DUODENAL ULCER

A.I. Koveshnikov, I.Yu. Kolesnikova

Tver State Medical University, Ministry of Health of Russia; 4 Sovetskaya St., Tver 170100, Russia

Objective: *to evaluate the effect of food on the clinical symptoms of duodenal ulcer (DU) and postprandial changes in intragastric acidity.*

Materials and methods. *52 patients with uncomplicated and 56 – with a complicated course of DU in the acute stage were examined. The control group consisted of 50 apparently healthy individuals. All of the subjects completed a questionnaire including questions about food preferences and the effect of food on the clinical symptoms of the disease. Also, all patients conducted 24-hour pH-metry. We calculated basic parameters and postprandial gastric acidity in the stomach.*

Results. *Patients with DU are characterized by night snacks, ignore breakfast, a rare use of the first course, rare use of soup, roughage and fresh fruit, which provoke pain or dyspepsia in patients with DU. The decrease postprandial pH and reducing the time consumtion found in patients with DU, especially pronounced in complicated course of the disease, compared with healthy volunteers.*

Conclusions. *Frequent meals, night snacks, food avoidance "dry rations" and fresh vegetables, fruits typical for patients with DU. Also characteristic of complicated PUD decrease actions alkalizing food, short and low postprandial rise pH.*

Key words: *duodenal ulcer, eating habits, diet, night snacks, time of consumtion, intragastric acidity, the postprandial rise pH, alkalization, hyperacidity, peptic ulcer disease morbidity, complications of peptic ulcer disease*

Введение

На сегодняшний день в России на учете по язвенной болезни (ЯБ) состоят 3 млн человек [1], примерно у 10–15 % из них развиваются осложнения заболевания, требующие экстренной операции [2]. Доказана связь инфекции *Helicobacter pylori (HP)* с гиперацидностью, развитием хронического гастродуоденита и ЯБ [3]. Однако до 53,5 % всех язв не ассоциированы с HP, что привлекает внимание к поиску других факторов риска возникновения ЯБ [4].

Внимание ученых привлекает алиментарный фактор, оказывающий естественное ощелачивающее действие [5], однако неправильное питание может увеличить риск образования язв [6]. Так, В.А. Горшков и соавт. [7] выделили у больных язвенной болезнью двенадцатиперстной кишки (ЯБДК) ранний постпрандиальный период, возникающий сразу после еды и сопровождающийся повышением уровня pH в желудке. Время консумции, т. е. возврата уровня pH тела желудка после приема пищи к исходным натощаковым значениям, позволяет оценить ощелачивающее влияние пищи, а также косвенно исследовать скорость эвакуации содержимого из желудка [8]. Доказана антацидная роль белков и пищевых волокон, ускоряющих заживление язвы [9]. Диетические ограничения при язвенной болезни, как и при других социально значимых заболеваниях, часто негативно воспринимаются больными [10].

Цель исследования – оценить пищевые привычки, особенности режима питания, сравнить постпрандиальные изменения внутрижелудочной кислотности у больных неосложненной и осложненной ЯБДК со здоровыми людьми.

Материалы и методы

Обследованы 108 пациентов с эндоскопически верифицированным обострением ЯБДК. Больные были разделены на 2 группы: в 1-ю вошли 52 пациента (30 мужчин, 22 женщины; средний возраст 31 ± 5,4 года), которые не имели осложнений ЯБДК, во 2-ю – 56 (34 мужчины, 19 женщин; средний возраст 29 ± 4,6 года) больных, у которых в анамнезе (более года назад) зарегистрировано язвенное кровотечение и/или перфорация язвы с ушиванием.

Критерии включения: возраст от 18 до 60 лет, наличие ЯБДК в стадии эндоскопически верифицированного рецидива, язвенный анамнез > 1 года.

Критерии исключения: ЯБ желудка, тяжелая сопутствующая патология (заболевания сердца, легких, сахарный диабет), анамнестические указания на прием ульцерогенных препаратов (нестероидные противовоспалительные средства, глюкокортикоиды и др.), подозрение на онкопатологию, предшествующие операции на органах гастродуоденальной зоны (за исключением ушивания перфоративной язвы), рубцово-язвенный стеноз выходного отдела желудка.

В контрольную группу вошли 50 условно здоровых добровольцев (28 мужчин, 22 женщины; средний возраст 33 ± 5,2 года), не имеющие жалоб со стороны пищеварительной системы, без желудочно-кишечных заболеваний в анамнезе и патологических изменений слизистой оболочки верхних отделов пищеварительного тракта, по данным эзофагогастродуоденоскопии.

Все пациенты во время исследования получали 4-разовое питание (стол № 1 по Певзнеру) в строго определенные часы. Исключались перекусы и прием жидкости в межпищеварительный период. Всем обследуемым предлагалось ответить на вопросы, касающиеся пищевых предпочтений. Анкета включала следующие вопросы: кратность и время приема пищи, наличие ночных перекусов, разнообразие питания, употребление первого, второго блюд, еды всухомятку, употребление свежих овощей и фруктов, жареных, копченых, острых блюд и т. д. У больных ЯБ уточнялось, какие продукты провоцируют абдоминальную боль и/или диспепсические расстройства.

Всем обследуемым до назначения лечения проводили суточную pH-метрию с помощью программно-аппаратного комплекса «Гастроскан-24». Зонд устанавливался и во второе стандартное положение (кардия – тело – антрум). Определяли средний уровень pH в теле желудка и его антральном отделе, линию тренда (средний уровень pH в теле желудка в межпищеварительный период), постпрандиальный pH, рассчитывали время консумции, которое определялось как время от момента постпрандиального повышения уровня pH до возврата pH-метрической кривой к исходному (натощаковому) уровню [11].

Все обследуемые подписывали добровольное информированное согласие. Исследование было одобрено локальным этическим комитетом.

Статистическую значимость полученных результатов оценивали с помощью пакетов программ Statistica 6.1, Excel 2007. Применяли критерий Стьюдента с поправкой Бонферрони для сравнения более 2 независимых групп. При нарушении гипотезы о нормальном распределении данных использовали непараметрический критерий χ^2, значимость различий между группами определяли при уровне безошибочного прогноза более 95 % ($p < 0,05$).

Результаты

Наиболее частым был 3-разовый прием пищи во всех 3 группах: у 29 (55,7 %) человек 1-й группы, 27 (48,2 %) человек 2-й группы и 33 (66,0 %; все $p_{\chi^2} > 0,05$) здоровых лиц. Однако среди больных ЯБДК обеих групп не завтракали 14 (26,9 %) пациентов 1-й группы и 15 (26,8 %) пациентов 2-й группы, в контрольной группе без завтрака оставались только 5 (10 %; $p_{\chi^2} < 0,05$ по отношению к 1-й и 2-й группам) человек. Наличие ночных перекусов отмечали 9 (17,3 %) пациентов 1-й группы и 12 (21,4 %) – 2-й. В контрольной группе ночные перекусы встречались крайне редко. В 1-й группе ежедневно употребляли первое блюдо 28 (53,8 %) человек, а во 2-й – только 16 (28,6 %; $p_{\chi^2} < 0,05$ по отношению к 1-й группе), в контрольной группе ежедневно употребляли первое блюдо 32 человека (64 %; $p_{\chi^2} < 0,05$ по отношению ко 2-й группе). Второе блюдо ежедневно употребляли почти все обследуемые: 49 (94,2 %) больных 1-й группы, 51 (91,1 %) – 2-й и 48 (96 %; все $p_{\chi^2} > 0,05$) здоровых. Ежедневные перекусы всухомятку имели место у 4 (7,7 %) пациентов 1-й группы,

у 5 (8,9 %) – 2-й и у 15 (30 %; все $p_{\chi^2} < 0,05$) здоровых, несколько раз в неделю – у 19 (36,5 %), 16 (28,5 %; все $p_{\chi^2} > 0,05$) и 23 (46 %; все $p_{\chi^2} > 0,05$) человек соответственно.

Больные ЯБДК употребляют меньше свежих овощей и фруктов по сравнению со здоровыми людьми: ежедневно – 14 (26,9 %) больных 1-й группы, 13 (23,2 %) – 2-й и 26 (52 %; все $p_{\chi^2} < 0,05$) здоровых лиц; несколько раз в неделю – 22 (42,3 %), 19 (33,9 %) и 23 (46 %; все $p_{\chi^2} > 0,05$) соответственно. Боли и диспепсию, спровоцированные пищей, пациенты 2 исследуемых групп испытывали: при редком приеме пищи – 63 (58,3 %) человека, еде всухомятку – 42 (38,9 %), употреблении острой или жареной пищи – 85 (78,7 %), кислых фруктов (цитрусовых, свежих яблок) – 52 (48,1 %) больных. Обращает на себя внимание тот факт, что больные ЯБДК самостоятельно стараются избегать продуктов, раздражающих слизистую оболочку верхних отделов желудочно-кишечного тракта.

По данным суточной pH-метрии в группе условно здоровых лиц время консумции в среднем составило 67,5 ± 1,42 мин (см. таблицу). При этом 14 % всех постпрандиальных смещений уровня pH продолжались < 30 мин, 27 % – 30–60 мин, а 59 % – > 1 ч (среди них > 90 мин – 21 %, > 2 ч – 11,5 %).

При исключении из анализа дневного времени пищеварительного периода оказалось, что у здоровых лиц в межпищеварительном периоде средний уровень pH тела желудка был равен 2,1 ± 0,12 ед. (при сплошном анализе дневного периода средний уровень pH был значительно выше – 3,2 ± 0,12 ед.; $p < 0,05$). Средняя продолжительность времени с pH < 1,6 в межпищеварительном периоде составила 62 ± 4,1 % (при сплошном анализе дневного периода среднее время с pH < 1,6 – 52 ± 2,8 %; $p > 0,05$). В антральном отделе желудка средний дневной уровень pH межпищеварительного периода равнялся 3,6 ± 0,21 ед., а время декомпенсации антрального ощелачивания – 49 ± 4,2 % этого же периода (все $p > 0,05$ по отношению к сплошному анализу дневного периода). Следовательно, у здоровых людей в дневное время значительная роль в нейтрализации кислого содержимого в теле желудка принадлежит поступлению пищи. В антральном отделе постпрандиальные изменения pH незначительны.

При неосложненном течении ЯБДК преобладал интервал 30–60 мин (48,5 % эпизодов пищевых колебаний), более продолжительные интервалы встречались реже: > 1 ч – 31,5 % (среди них > 90 мин – 11 %, > 2 ч – 6,8 % всех эпизодов; все $p > 0,05$).

Почти в половине случаев осложненной ЯБ время консумции не превышало 30 мин (49,1 %; $p < 0,05$ по отношению к другим группам). Значимо реже, чем в других группах, выявлялись интервалы повышения уровня pH продолжительностью > 60 мин (8,0 %; $p < 0,05$ по отношению к другим группам) и 90 мин (0,9 % эпизодов пищевых колебаний; $p < 0,05$), а длящиеся > 2 ч периоды консумции в данной группе вообще не встречались. Кроме того, у 4 (7,1 %) больных с осложненным течением ЯБДК прием пищи вообще не сопровождался подъемом уровня pH от исходных значений (феномен нулевой консумции).

Обсуждение

У больных ЯБДК выявлены определенные особенности пищевых привычек. К ним можно отнести частое игнорирование завтрака, эпизоды ночных перекусов, отказ от грубой пищи, редкое употребление в пищу свежих овощей и фруктов. Последнее, очевидно, связано с подсознательным ограничением действия экзогенной кислоты, содержащейся в последних, пациентами с высокой интрагастральной кислотностью. Вместе с тем J. Zazgornikand и H. Mittermayer [12] доказали, что лимонная кислота обладает выраженным бактерицидным действием в отношении инфекции *HP*, что ставит под вопрос необходимость ограничения кислых фруктов при *HP*-ассоциированной ЯБ.

Ночные перекусы, по-видимому, обусловлены высокой кислотностью желудка, возникающей в ночное время. Больные, таким образом, «заедают» свою боль или изжогу, что подтверждает выявленный

Постпрандиальные изменения уровня pH и время консумции у здоровых людей и у пациентов с язвенной болезнью двенадцатиперстной кишки, M ± m

Показатель	Здоровые лица (n = 50)	Вариант течения язвенной болезни	
		неосложненное (n = 52)	осложненное (n = 56)
Средний м/п pH тела желудка	2,1 ± 0,12	1,8 ± 0,14	1,5 ± 0,13*
Средний м/п pH антрума	3,6 ± 0,21	2,9 ± 0,15	2,5 ± 0,18*
Средний п/п pH тела желудка	3,9 ± 0,13	3,0 ± 0,21*	2,2 ± 0,14*, **
Среднее время консумции, мин	67,5 ± 1,42	52,6 ± 5,64 *	34,1 ± 2,15*, **

Примечание. *м/п – межпищеварительный; п/п – постпрандиальный.*
**Различие между выделенным вариантом течения язвенной болезни двенадцатиперстной кишки и здоровыми добровольцами по данному показателю статистически значимо (p < 0,05).*
***Различие между осложненным и неосложненным течением язвенной болезни двенадцатиперстной кишки статистически значимо (p < 0,05).*

В.А. Горшковым [7–8] феномен ночной гиперхлоргидрии у больных ЯБДК.

Стимулируют кислотообразование как еда всухомятку, состоящая в первую очередь из хлебобулочных изделий и сахара, так и первое блюдо (за счет экстрактивных веществ, входящих в состав бульона) [13], поэтому больные ЯБДК стараются избегать этих видов пищи.

Ощелачивающее действие пищи на интрагастральный уровень pH при неосложненном течении ЯБДК весьма сходно с таковым у здоровых людей. Сопоставимы значения среднего постпрандиального уровня pH и продолжительности среднего времени консумции.

Больные с осложненным течением ЯБДК имеют значимые различия постпрандиальной динамики уровня pH. Подъем pH, обусловленный приемом пищи, у них статистически значимо ниже по амплитуде и короче по времени, чем у здоровых людей и больных неосложненной ЯБДК, что подтверждает декомпенсацию физиологических ощелачивающих механизмов [5].

Таким образом, влияние пищевых привычек и постпрандиальных колебаний интрагастрального уровня pH представляется недостаточно изученным. Очевидно, что это направление исследований обладает диагностической значимостью (возможность прогнозировать течение ЯБДК по постпрандиальной динамике pH). С другой стороны, коррекция пищевых привычек и подбор пищи, увеличивающей постпрандиальное ощелачивание, может стать новым направлением в лечении ЯБДК.

Заключение

Для больных ЯБДК по сравнению со здоровыми людьми характерны более частые приемы пищи, ночные перекусы, избегание еды всухомятку и первых блюд, отказ от регулярного употребления свежих овощей и фруктов.

Неосложненное течение ЯБДК характеризуется достаточно выраженным и продолжительным постпрандиальным подъемом уровня pH (50–60 мин), достигающим практически уровня условно здоровых людей.

Для осложненного течения ЯБДК свойственны незначительный подъем уровня pH после приема пищи и существенное укорочение времени консумции (30–40 мин). Снижение ощелачивающего действия пищи может служить предиктором осложненного течения ЯБДК.

ЛИТЕРАТУРА / REFERENCES

1. Денисова Е.В., Назаров В.Е. Анализ многолетней динамики заболеваемости язвенной болезнью до и после введения в лечение эрадикационной терапии. Гастроэнтерология Санкт-Петербурга 2011;(2–3):8–10. [Denisova E.V., Nazarov V.E. Analysis of long-term dynamics of morbidity of ulcer disease before and after introduction to the treatment of eradication therapy. Gastroenterologiya Sankt-Peterburga = Gastroenterology of Saint Petersburg 2011;(2–3):8–10. (In Russ.)].
2. Вавринчук С.А., Косенко П.М., Чернышов Д.С. Современные аспекты хирургического лечения перфоративной язвы двенадцатиперстной кишки. Хабаровск: ИПКСЗ, 2013. [Vavrinchuk S.A., Kosenko P.M., Chernyshov D.S. Modern aspects of surgical treatment of perforated ulcers of the duodenum. Khabarovsk: IPKSZ, 2013. (In Russ.)].
3. Axon A.T. Relationship between *Helicobacter pylori* gastritis, gastric cancer and gastric acid secretion. Adv Med Sci 2007;52:55–60. PMID: 18217390.
4. Teves P.M., Ventura S.S., Salgado E.M. Characteristics of gastroduodenal ulcers in patients with negative biopsies for *Helicobacter pylori*. Act Gastroenterol Latinoam 2010;40(1):40–5. PMID: 20446395.
5. Ковешников А.И., Колесникова И.Ю. Ощелачивающее влияние пищи и дуоденогастрального рефлюкса при язвенной болезни. Российский журнал гастроэнтерологии, гепатологии, колопроктологии 2016;26(5)(Прил. 48):21. [Koveshnikov A.I., Kolesnikova I.Yu. Alkalizing effect of food and duodenogastric reflux in peptic ulcer disease. Rossiyskiy zhurnal gastroenterologii, gepatologii, koloproktologii = Russian Journal of Gastroenterology, Hepatology, Coloproctology 2016;26(5)(Suppl. 48):21. (In Russ.)].
6. Ивашкин В.Т., Маев И.В., Маевская М.В. и др. Заболевания желудочно-кишечного тракта и гепатобилиарной системы через призму образа жизни в современном обществе. Российские медицинские вести 2014;(4):75–9. [Ivashkin V.T., Maev I.V., Maevskaya M.V. et al. Diseases of the gastrointestinal tract and the hepatobiliary system through the prism of lifestyle in modern society. Rossiyskie meditsinskie vesti = Russian Medical News 2014;(4):75–9. (In Russ.)].
7. Горшков В.А., Жигалова Т.Н., Авалуева Е.Б. Солянокислая секреция и кислотно-протеолитическая активность желудка *in vivo*. Экспериментальная и клиническая гастроэнтерология 2005;(1):78–84. [Gorshkov V.A., Zhigalova T.N., Avalueva E.B. Hydrochloric acid secretion and acid-proteolytic activity of the stomach *in vivo*. Eksperimental'naya i klinicheskaya gastroenterologiya = Experimental and Clinical Gastroenterology 2005;(1):78–84. (In Russ.)].
8. Горшков В.А., Авалуева Е.Б., Шабалина М.О. Питание и кислотно-протеолитическая агрессия в желудке при дуоденальной язве. Российский журнал гастроэнтерологии, гепатологии, колопроктологии 2000;10(1):29–33. [Gorshkov V. A., AvaluevaE. B., ShabalinaM. O. Nutrition and acid-proteolytic invasion of the stomach in duodenal ulcer. Rossiyskiy zhurnal gastroenterologii, gepatologii, koloproktologii = Russian Journal of Gastroenterology, Hepatology, Coloproctology 2000;10(1):29–33. (In Russ.)].
9. Vomero N.D., Colpo E. Nutritional care in peptic ulcer. Arq Bras Cir Dig 2014;27(4):298–302. DOI: 10.1590/S0102-67202014000400017.
10. Paisley J., Beanlands H., Goldman J. et al. Dietary change: what are the responses

and roles of significant others? J Nutr Educ Behav 2008;40(2):80–8. DOI: 10.1016/j.jneb.2007.04.374.
11. Сторонова О.А., Трухманов А.С. Практическому врачу о продолжительной интрагастральной pH-метрии. Пособие для врачей. Под ред. В.Т. Ивашкина. М.: ИД «Медпрактика-М», 2012. [Storonova O.A., Trukhmanov A.S. Practical doctor about long intragastric pH-metry. Handbook for the doctor. Ed. V.T. Ivashkin. Moscow: ID "Medpraktika-M", 2012. (In Russ.)].
12. Zazgornik J., Mittermayer H. Citric acid inhibits growth of *Helicobacter pylori in vitro*: a new strategy for eradication. Wien Klin Wochenschr 2011;123(1–2):38–40. DOI: 10.1007/s00508-010-1524-9.
13. Есиев Р.К., Закаева Р.Ш., Плиева А.Г. Влияние кислотности желудка на pH слюны и полости рта. В сб.: Актуальные проблемы химии, биологии и биотехнологии. М., 2016. [Esiev R.K., Zakaeva R.Sh., Plieva A.G. The effect of stomach acid on the pH of saliva and oral cavity. In vol.: Actual problems of chemistry, biology and biotechnology. Moscow, 2016. (In Russ.)].

ОБРАЗОВАНИЕ В ПРАВОМ ПРЕДСЕРДИИ ПРИ БОЛЕЗНИ БЕХЧЕТА, СИМУЛИРУЮЩЕЕ ОПУХОЛЬ

А.А. Горбаченков[1], Н.В. Кривошеева[1], И.В. Эренбург[1], И.А. Бабина[2], Е.А. Пилипосян[2], М.В. Ходырева[2]

[1]ФГБОУ ВО «Российский национальный исследовательский медицинский университет им. Н.И. Пирогова» Минздрава России; Россия, 117997 Москва, ул. Островитянова, 1;

[2]ФБУ «Центральная клиническая больница гражданской авиации»; Россия, 125367 Москва, Иваньковское шоссе, 7

***Контакты:** Анатолий Алексеевич Горбаченков gorbachenkov-a@yandex.ru*

***Цель работы** – описать редкий клинический случай болезни Бехчета с тромбозом правого предсердия и подозрением на опухоль сердца.*

***Материалы и методы.** Женщина, 34 года, обратилась в декабре 2015 г. в поликлинику по месту жительства, а затем и к гинекологу Центральной клинической больницы гражданской авиации в связи с болезненными язвами в области гениталий, повышением температуры тела. Состояние было расценено как негерпетическая инфекция, проводилась противовирусная терапия. Впервые язвочки в полости рта и в области гениталий, которые появлялись и исчезали, были обнаружены в августе 2015 г. В апреле 2016 г. возник афтозный стоматит. Также беспокоили язвочки в полости рта, слабость, повышение температуры тела до субфебрильных значений, небольшая одышка при нагрузке и неприятные ощущения в верхней части живота. При ультразвуковом исследовании (УЗИ) органов брюшной полости и сердца обнаружено образование, похожее на тромб, в печеночной и нижней полой венах, которое доходило до правого предсердия. Размер образования в предсердии 38 × 25 мм, малоподвижное. Больная была госпитализирована в кардиологическое отделение.*

Были проведены следующие виды обследования: стандартные лабораторные исследования, электрокардиограмма, повторные УЗИ органов брюшной полости и сердца, рентгенография грудной клетки, исследования на онкоцитомаркеры, магнитно-резонансная томография (МРТ), мультиспиральная компьютерная томография (МСКТ) с контрастированием органов малого таза и брюшной полости.

В дальнейшем в связи с неопределенностью диагноза больная была проконсультирована в Институте коронарной и сосудистой хирургии Научного центра хирургии им. Н.А. Бакулева, в Российском онкологическом научном центре им. Н.Н. Блохина, в НИИ ревматологии им. В.А. Насоновой.

***Результаты.** По данным УЗИ сердца и органов брюшной полости выявлено объемное образование в нижней полой вене с распространением на правое предсердие, что вызвало подозрение на миксому или тромбоз. После проведения МРТ сердца и органов брюшной полости высказано предположение об инфицированном тромбе в сердце и нижней полой вене. МСКТ с контрастированием органов малого таза и брюшной полости, исследование на онкоцитомаркеры – патологии не обнаружено. Сочетание афтозно-язвенных изменений в области рта и гениталий и тромбоза нижней полой вены позволило подозревать болезнь Бехчета. Этот диагноз был подтвержден в НИИ ревматологии им. В.А. Насоновой. Назначенная иммуносупрессивная терапия (метипред, азатиоприн, колхицин), которая продолжается до настоящего времени, привела к снижению показателей воспалительной активности (С-реактивный белок), уменьшению тромба в правом предсердии и исчезновению тромба в нижней полой вене. В настоящее время больная продолжает получать предписанную иммуносупрессивную терапию. Жалоб нет, самочувствие хорошее, работает. Находится под наблюдением врачей.*

***Заключение.** Данный клинический пример демонстрирует трудности диагностики при выявлении объемных образований в полости сердца, которые могут представлять собой опухоль или тромб. В описанном случае постановке диагноза болезни Бехчета способствовали типичная для синдрома клиника афтозно-язвенного поражения слизистых оболочек полости рта и гениталий и развитие васкулита с последующим тромбозом нижней полой вены и правого предсердия.*

***Ключевые слова:** объемное образование в сердце, тромб в сердце, тромбоз нижней полой вены, системные васкулиты, опухоли сердца, болезнь Бехчета, синдром Бадда–Хиари, афтозно-язвенный стоматит, афтозно-язвенные поражения гениталий, иммуносупрессивная терапия*

DOI: 10.17650/1818-8338-2016-10-4-55-59

MASS IN THE RIGHT ATRIUM IMITATING A TUMOR IN BEHCET'S DISEASE

A.A. Gorbachenkov[1], N.V. Krivosheeva[1], I.V. Erenburg[1], I.A. Babina[2], E.A. Piliposyan[2], M.V. Khodyreva[2]

[1]N.I. Pirogov Russian National Research Medical University, Ministry of Health of Russia; 1 Ostrovityanova St., Moscow 117997, Russia;

[2]Central Clinical Hospital of Civil Aviation; 7 Ivan'kovskoe Shosse, Moscow 125367, Russia

***The objective** is to describe a rare clinical case of Behcet's disease with right atrium thrombosis and suspicion of a heart tumor.*

***Materials and methods.** Woman, 34 years old, in December of 2015 sought medical help at a local outpatient facility, and then from a gynecologist at the Central Clinical Hospital of Civil Aviation due to painful ulcers in the genital area and fever. Her state was considered*

a nonherpetic infection, antiviral therapy was administered. Ulcers in the oral cavity and genital area were first diagnosed in August of 2015. In April of 2016, aphthous stomatitis developed. The patient also complained of oral ulcers, fatigue, body temperature increase up to subfebrile values, slight shortness of breath during physical activity, discomfort in the upper part of the stomach. Ultrasound of the abdominal organs and heart had shown a mass resembling a thrombus in the hepatic vein and inferior vena cava which reached the right atrium. The size of the non-mobile mass in the atrium was 38 × 25 mm. The patient was hospitalized in a cardiological department.

The following examinations were performed: standard laboratory tests, electrocardiogram, repeat ultrasound of the abdominal organs and heart, X-ray of the chest, oncocytomarker tests, magnetic resonance imaging (MRI), spiral computed tomography (SCT) with contrast of the pelvic and abdominal organs.

Subsequently, due to uncertain diagnosis the patient was consulted at the A.N. Bakoulev Scientific Center for Cardiovascular Surgery, N.N. Blokhin Russian Cancer Research Center, V.A. Nasonova Research Institute of Rheumatology.

Results. *Ultrasound of the heart and abdominal organs had shown a large mass in the inferior vena cava extending to the right atrium, which lead to a suspicion of a myxoma or thrombosis. After MRI of the heart and abdominal organs, an infectious thrombus in the heart and inferior vena cava was suggested. SCT with contrast of the pelvic and abdominal organs, oncocytomarker tests didn't show any pathology. The combination of aphtous ulcers of the mouth and genitalia and inferior vena cava thrombosis allowed to suspect the Behcet's disease. This diagnosis was confirmed at the V.A. Nasonova Research Institute of Rheumatology. Prescribed immunosuppressive therapy (meripred, azathioprine, colchicine), which is still ongoing, led to a decrease in inflammatory activity (C-reactive protein), reduction of the thrombus in the right atrium and inferior vena cava. Currently, the patient continues to receive the prescribed immunosuppressive therapy. No complaints, feeling healthy, working. The patient remains under the care of physicians.*

Conclusion. *This clinical case demonstrates diagnostic complications of detection of masses in the heart which can represent a tumor or a thrombus. In the described case, diagnosis of the Behcet's disease was facilitated by typical aphtous ulcers of the mucosa of the mouth and genitalia and development of vasculitis with subsequent thrombosis of the inferior vena cava and right atrium.*

Key words: *mass in the heart, thrombus in the heart, inferior vena cava thrombosis, systemic vasculitis, heart tumors, Behcet's disease, Budd-Chiari syndrome, aphtous ulcerous stomatitis, aphtous ulcers of the genitalia, immunosuppressive therapy*

Введение

Новообразования в полости сердца, будучи очень редкими, представляют значительные трудности для диагностики. Метастазы (из легких, молочной железы, пищевода) встречаются в десятки раз чаще, чем первичные опухоли [1]. Последние могут быть относительно доброкачественными (в 75 % случаев) или злокачественными (лимфома, саркома). Миксома предсердий – наиболее частая доброкачественная опухоль, встречающаяся обычно в левом предсердии [2]. Дополнительные инородные образования в сердце также могут представлять тромботические массы, вегетации на клапанах, участки локальной гипертрофии миокарда.

Первоначальные диагностические исследования, помимо обычных лабораторных, включают эхокардиографию, магнитно-резонансную томографию (МРТ), компьютерную томографию. В случаях неопределенности рекомендуется биопсия инородного образования.

Описание случая

Больная М., *34 года, обратилась в Центральную клиническую больницу гражданской авиации (ЦКБ ГА) в связи с афтозно-язвенными поражениями полости рта и гениталий. Русская, замужем, имеет здорового ребенка, курит. Пероральные контрацептивы не принимает. Отцу 65 лет, здоров; матери 60 лет, здорова; сестре 30 лет, здорова.*

В августе 2015 г. впервые отметила язвочки в полости рта и области гениталий, которые появлялись и исчезали. К врачам не обращалась. В декабре 2015 г. развились многочисленные болезненные афты той же локализации, возникли слабость и субфебрильная температура. В поликлинике по месту жительства диагностировали герпетическую инфекцию и назначили валтрекс и зовиракс-мазь, которые больная использовала в течение 4 мес. Язвочки в полости рта и гениталий на фоне терапии то возникали, то исчезали.

В феврале 2016 г. больная обратилась к гинекологу ЦКБ ГА. В результате обследования обнаружены язвы вульвы, влагалища, шейки матки, что было расценено как герпетическая инфекция. Периодически повышалась температура тела до 37,8 °С. В крови отмечался лейкоцитоз до 11 × 10^9/л, увеличение скорости оседания эритроцитов (СОЭ) до 20 мм/ч, снижение уровня сывороточного железа да 3,1 ммоль/л. Было рекомендовано продолжить прежнюю терапию.

В связи с появлением гнойных выделений из влагалища назначены антибактериальные препараты (метронидазол, флуконазол, тержинан), применение которых имело определенный эффект. Диагноз герпетической инфекции в дальнейшем был отвергнут на основании полимеразной цепной реакции и отсутствия соответствующих антител.

В середине апреля 2016 г. в связи с рецидивирующим афтозным стоматитом пациентка обратилась к гастроэнтерологу и ревматологу ЦКБ ГА. При ультразвуковом исследовании (УЗИ) органов брюшной полости и сердца (24.04.2016) обнаружено образование, похожее на тромб, в печеночной и нижней полой венах, доходящее до правого предсердия, размером 38 × 25 мм, малоподвижное.

Размер отделов сердца и его функциональные показатели в норме.

Заключение по данным МРТ от 29.04.2016: визуализируется объемное образование в правом предсердии и нижней полой вене. Картина, вероятно, соответствует гиповаскулярной опухоли сердца, тромбу нижней полой вены, возможно, инфицированному.

В целях дальнейшего диагностического поиска 04.05.2016 больная была госпитализирована в кардиологическое отделение ЦКБ ГА. Предъявляла жалобы на умеренную слабость, быструю утомляемость, одышку (при подъеме на три пролета по лестнице) и неприятные ощущения в верхней части живота. Сохраняются немногочисленные афты полости рта. При физикальном обследовании патологии не отмечено. Кожных высыпаний не зарегистрировано. Поражения кожных покровов, глаз, синдрома портальной гипертензии не наблюдалось. При осмотре офтальмологом патологии не выявлено.

По данным лабораторных исследований отмечался умеренный лейкоцитоз (10,7 × 10^9/л), уровень С-реактивного белка – 3 мг/л (норма – не более 5 мг/л), СОЭ – 14 мм/ч, снижение уровня сывороточного железа до 2,9 мкмоль/л при нормальном содержании трансферрина – 50,3 мкмоль/л, активность печеночных ферментов нормальная, уровень D-димера – в норме (580 мкг/л). По данным ЭКГ – тахикардия до 100 уд./мин. Рентгенография органов грудной клетки патологии не выявила.

Ультразвуковое исследование (УЗИ) сердца и нижней полой вены от 04.05.2016: нижняя полая вена не расширена, кровоток фазный; в зоне слияния печеночных вен, в их просвете просматривается образование неоднородной структуры, частично распространяющееся в просветы правой и левой печеночных вен и правое предсердие (41 × 27 мм) (рис. 1, 2).

Консультация сердечно-сосудистого хирурга: флотирующий тромб устья нижней полой вены (?), миксома (?). В связи с подозрением на тромб назначен клексан 0,4 мл (40 мг) 2 раза в сутки. Исследования генетических маркеров наследственных тромбофилий, уровня антифосфолипидных антител, HLA – B51/B5 не проводились.

Для уточнения диагноза с возможностью биопсии образования больная проконсультирована кардиохирургами в Институте коронарной и сосудистой хирургии Научного центра сердечно-сосудистой хирургии им. Н.А. Бакулева. Рекомендовано дообследование у онколога.

В РОНЦ им. Н.Н. Блохина больной была выполнена мультиспиральная компьютерная томография с контрастированием органов малого таза и брюшной полости – без каких-либо дополнительных находок. Исследование на онкомаркеры от 14.05.2016: α-фетопротеин, CA-15–3, CA-125, антиген плоскоклеточной карциномы – результат отрицательный. Высказано предположение о тромботической природе образования в правом предсердии и нижней полой вене, синдроме Бадда–Хиари.

Согласно международным критериям [3], для диагностики болезни Бехчета может быть использована

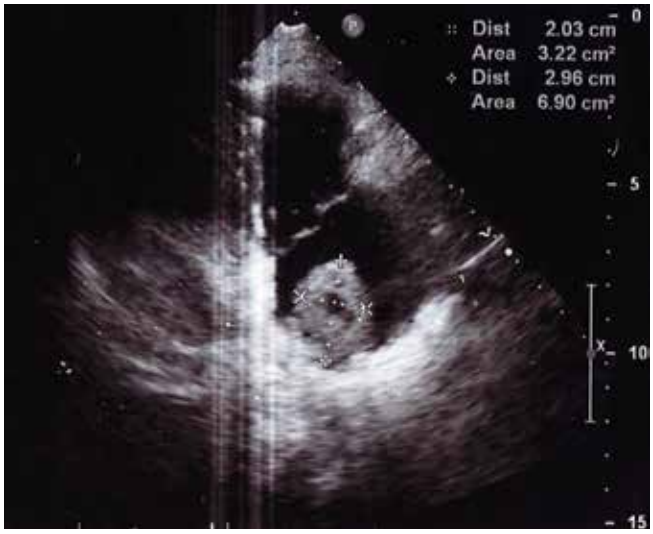

Рис. 1. *Ультразвуковое исследование сердца (04.05.2016): визуализируется округлое образование в правом предсердии размером 3 × 2 см*

Рис. 2. *Ультразвуковое исследование сердца и печени (04.05.2016): визуализируется тромб в крупной печеночной вене, распространяющийся до правого предсердия*

балльная система оценки симптомов, когда по количеству баллов ≥ 4 может быть поставлен данный диагноз. У больной при наличии афтозного стоматита (2 балла), генитальных афт (2 балла), признаков васкулита (1 балл) – т. е. всего 5 баллов – был установлен диагноз болезни Бехчета. Пациентка направлена на консультацию в НИИ ревматологии им. В.А. Насоновой, где диагноз был подтвержден и назначено лечение. Клинический диагноз: «Болезнь Бехчета: рецидивирующий афтозный стоматит, язвы гениталий, тромбоз нижней полой вены, полости правого предсердия».

Таким образом, с момента появления жалоб в августе 2015 г. и до постановки диагноза болезни Бехчета прошло около 10 мес, что объясняется недостаточной осведомленностью врачей общей практики о данном заболевании из-за его редкости. Внимание должны

Рис. 3. *Ультразвуковое исследование сердца (30.08.2016): визуализируется тромб в правом предсердии размером 2,5 × 1,7 см, который стал более эхогенным и однородным и размеры которого уменьшились по сравнению с исследованием от 04.05.2016*

привлекать пациенты с рецидивирующими афтозными поражениями полости рта и гениталий.

До середины июня 2016 г. больная получила 3 курса «мини-пульс-терапии» (метилпреднизолон 250 мг) с последующим назначением метипреда 16 мг/сут, азатиоприна 100 мг/сут, колхицина 0,5 мг/сут, затем 1,0 мг/сут. К концу июня общее состояние улучшилось, пациентка приступила к работе.

При осмотре в ЦКБ ГА от 30.08.2016: жалоб нет, самочувствие хорошее. По данным УЗИ сердца: образование в правом предсердии уменьшилось в объеме (25 ×17 мм) (рис. 3), стало более эхогенным и однородным, уровень С-реактивного белка 0,6 мг/л.

При повторной консультации в НИИ ревматологии рекомендовано продолжать назначенную ранее терапию, постепенно снижая дозу метипреда до 8 мг/сут.

В декабре 2016 г. больная была проконсультирована ревматологом ЦКБ ГА. Самочувствие нормальное, жалоб нет. Работает, афты не появляются. Лабораторные показатели: лейкоциты – 10,7 × 10^9/л, СОЭ – 5 мм/ч, С-реактивный белок – 0,3 г/л, сывороточное железо – 22,5 мкмоль/л. По данным УЗИ сердца: дальнейшее уменьшение образования в правом предсердии (17 × 10 мм). По результатам УЗИ печени и нижней полой вены признаков тромбоза в венах не обнаружено. При повторной консультации в НИИ ревматологии (26.12.2016) предложено использовать клексан 0,4 мл (40 мг) 2 раза в сутки в течение 10 дней, уменьшить дозу метипреда до 6 мг/сут.

Обсуждение

Впервые болезнь описана турецким врачом Бехчетом (H. Behchet) в 1937 г. как своеобразная клиническая триада: афтозный стоматит, некротические язвенные изменения слизистой оболочки половых органов, воспалительное поражение глаз (увеит). В последующем триада была дополнена другими признаками, включая системный васкулит с тромбозом вен и артерий, в том числе синдром Бадда–Хиари, артралгии, менингоэнцефалит, желудочно-кишечные язвы. Тромбоз вследствие хронического васкулита является ведущим поражением. Большинство тромбозов – венозные: от поверхностных тромбофлебитов до тромбозов глубоких вен (полые вены, церебральные, синдром Бадда–Хиари). Поражения аорты и крупных сосудов встречаются реже, но могут быть жизнеугрожающими. Другие сердечно-сосудистые осложнения встречаются менее чем в 10 % случаев (перикардит, миокардит, внутрисердечные тромбозы, инфаркт миокарда, аневризма сердца) [4].

Синдром Бехчета преимущественно распространен в странах Шелкового пути: Китай, Япония, Корея, Иран, Ирак, Турция. Заболевание обычно протекает с периодами обострений и ремиссий. Со временем ремиссии могут становиться более продолжительными, а обострения – менее выраженными. В период обострений могут возникать осложнения, в том числе опасные для жизни (повторные тромбозы, артериальные аневризмы с разрывами, синдром Бадда–Хиари) или существенно снижающие ее качество (вплоть до развития слепоты) [5].

Тромбозы вен могут приводить к окклюзии полой и печеночных вен. Тромбозы в полости сердца встречаются очень редко. По данным китайских врачей [6], в клинике Пекина за десять лет было выявлено 626 больных с болезнью Бехчета. Тромбоз в полости сердца имел место у 12 (1,9 %) пациентов, из них у 11 – в правых отделах сердца. Все больные с тромбозом в полости сердца – мужчины моложе 40 лет. Ремиссия тромбоза ассоциировалась с терапией антикоагулянтами, кортикостероидами и иммунодепрессантами. Смертей зарегистрировано не было.

Данные о тактике лечения болезни Бехчета ограничены. При тромбозах рекомендуется иммуносупрессивная и антикоагулянтная терапия. Агрессивного лечения требуют артериальные аневризмы: большие дозы циклофосфамида и преднизолона с возможным переходом к хирургическому вмешательству при наличии показаний [7]. Используются также блокаторы фактора некроза опухоли альфа.

Заключение

Нами описан очень редкий случай тромбоза нижней полой вены с распространением на правое предсердие при болезни Бехчета. Прогностически благоприятным является уменьшение объемного образования в правом предсердии, исчезновение тромба в нижней полой вене, хорошее самочувствие больной на фоне иммуносупрессивной терапии.

ЛИТЕРАТУРА / REFERENCES

1. Al-Mamgani A., Beartman L., Baaijens M. et al. Cardiac metastases. Int J Clin Oncol 2008:13(4);369–72. DOI: 10.1007/s10147-007-0749-8.
2. Ekmektzoglou K.A., Samelis G.F., Xanthos T. Heart and tumors: location, metastasis, clinical manifestations, diagnostic approaches and therapeutic considerations. J Cardiovasc Med (Hagerstown) 2008;9 (8):769–77. DOI: 10.2459/JCM.0b013e3282f88e49.
3. Dovatchi F., Charms-Davatchi C., Chodsi Z. at al. Diagnostic value of pathergy test in Behchet's disease, according to the change of incidence over the time. Clin Rheumatol 2011;30(9):1151–5. DOI: 10.1007/s10067-011-1694-5.
4. Алекберова З.С. Болезнь Бехчета. М.: РАМН и ГУ ИР РАМН, 2007. 90 с. [Alekberova Z.S. Behcet's Disease. Moscow: RAMN i GU IR RAMN, 2007. 90 p. (In Russ.)].
5. Ambrose N.L., Hascard D.O. Differential diagnosis and management of Behchet syndrome. Nat Rev Rheumatol 2013;9(2): 78–89. DOI: 10.1038/nrrheum. 2012.156.
6. Wang H., Guo X., Tian Z. et al. Intracardiac thrombus in patients with Behcet's disease: clinical correlates, imaging features, and outcome: a retrospective, single-center experience. Clin Rheumatol 2016;35(10):2501–7. DOI: 10.1007/s10067-015-3161-1.
7. Mason J.C. Rheumatic deceases and the Cardiovascular System. In: Braunwald's heart disease. A Textbook of Cardiovascular Medicine. 10th edn. 2011. 1843 p.

КЛИНИЦИСТ 4'2016/1'2017 ТОМ 10/11 | THE CLINICIAN 4'2016/1'2017 VOL. 10/11

НЕКОМПАКТНЫЙ МИОКАРД ЛЕВОГО ЖЕЛУДОЧКА: ПРИМЕР РЕДКОГО ЗАБОЛЕВАНИЯ В КЛИНИЧЕСКОЙ ПРАКТИКЕ

О.В. Гайсёнок[1], Т.Б. Гребенюк[1], П.А. Курносов[1, 2], И.В. Шаталова[1]

[1]ФГБУ «Объединенная больница с поликлиникой» Управления делами Президента РФ; Россия, 119285 Москва, Мичуринский просп., 6;

[2]ФГБУ «Центральная государственная медицинская академия» Управления делами Президента РФ; Россия, 121359 Москва, ул. Маршала Тимошенко, 19, стр. 1а

***Контакты:** Олег Владимирович Гайсёнок ovgaisenok@fgu-obp.ru*

***Цель работы** – описать клинический случай редкого заболевания сердца – некомпактного миокарда левого желудочка (ЛЖ).*

***Материалы и методы.** Пациентка Г., 1948 г. р., была госпитализирована в отделение в плановом порядке в связи с жалобами на колебание значений артериального давления, перебои в работе сердца, дискомфорт в области сердца, головокружение, головные боли. Пациентке проведены обследования в следующем объеме: общий и биохимический анализы крови, электрокардиография, суточное мониторирование электрокардиограммы по Холтеру, тредмил-тест, эхокардиографическое исследование (ЭхоКГ), цветное дуплексное сканирование сосудов шеи, ультразвуковое исследование щитовидной железы и почек, рентгенологическое исследование органов грудной клетки.*

***Результаты.** На основании данных инструментального обследования был установлен клинический диагноз: некомпактный миокард ЛЖ. Одним из основных методов диагностики, позволившим верифицировать диагноз, стала ЭхоКГ: структура миокарда нижне-верхушечного отдела двуслойная, с наличием некомпактного слоя (с межтрабекулярными перерывами), в соотношении к компактному 2:1; небольшое расширение левого предсердия; небольшая гипокинезия в нижне-верхушечном сегменте ЛЖ, без снижения фракции выброса ЛЖ (фракция выброса 73 %).*

***Заключение.** Данный клинический случай интересен тем, что заболевание, которое не было диагностировано у пациентки в молодом возрасте, когда ультразвуковые методы обследования сердца не были доступны в клинической практике, в настоящее время было выявлено при проведении ЭхоКГ. Несмотря на то, что некомпактный миокард относится к редким нозологиям, он может встречаться в любых возрастных группах и часто может протекать бессимптомно.*

***Ключевые слова:** некомпактный миокард левого желудочка, «губчатый» миокард, трабекуляция, редкое заболевание, этиология, диагностика, эхокардиографическое исследование, сердечная недостаточность, сердечно-сосудистые осложнения, желудочковая экстрасистолия*

DOI: 10.17650/1818-8338-2016-10-4-60-64

LEFT VENTRICULAR NON-COMPACTION: AN EXAMPLE OF A RARE DISEASE IN CLINICAL PRACTICE

O.V. Gaysyonok[1], T.B. Grebenyuk[1], P.A. Kurnosov[1, 2], I.V. Shatalova[1]

[1]FSI "United Hospital with Outpatient Department" Administrative Department of the President of the Russian Federation; 6 Michurinskiy prospekt, Moscow 119285, Russia;

[2]FSI "Central State Medical Academy" Administrative Department of the President of the Russian Federation; Build. 1, 19 Marshala Timoshenko St., Moscow 121359, Russia

***Objective:** to describe the clinical case of a rare heart disease – left ventricular non-compaction.*

***Materials and methods.** Patient G., 1948, was hospitalized in connection with complaints of fluctuations in blood pressure, heart failure, discomfort in the heart, dizziness, headaches. The patient underwent the following general examination: general and biochemical blood tests, electrocardiography, Holter ECG monitoring, treadmill test, echocardiography, color duplex scanning of neck vessels, ultrasound of the thyroid and kidneys, chest X-ray.*

***Results.** Based on the history, complaints, clinical picture of the disease, objective and instrumental examination data, a clinical diagnosis was made: left ventricular non-compaction. One of the main diagnostic methods that allowed to verify the diagnosis was echocardiographic study: the structure of the myocardium of the lower-apical section of a two-layered one, with the presence of a noncompact layer (with intertabercular breaks), in relation to the compact as 2:1; a small extension of the left atrium; small hypokinesia in the lower-upper segment of the LV, without a decrease in the LVEF (PV = 73 %).*

***Conclusion.** This clinical case is interesting because the disease, concealed under the guise of rheumacarditis in an era when ultrasonic methods of examining the heart were not available in clinical practice, has now been diagnosed in the conduct of a reference echocardiographic study. Despite the fact that this disease belongs to rare nosology, it can occur in any age group and can often be asymptomatic.*

***Key words:** left ventricular non-compaction, «spongy» myocardium, trabeculation, rare disease, etiology, diagnosis, echocardiography, heart failure, cardiovascular complications*

Введение

Некомпактный миокард левого желудочка (НМЛЖ), или «губчатый» миокард, – одна из редких первичных кардиомиопатий, для которой характерно чрезмерное развитие трабекул с формированием глубоких ниш, сообщающихся с полостью левого желудочка (ЛЖ), но не с коронарными артериями [1, 2]. Это генетически обусловленное поражение миокарда, манифестирующее проявлениями сердечной недостаточности (СН), нарушениями ритма, тромбоэмболиями и сопровождающееся высоким риском внезапной сердечной смерти. В качестве отдельной нозологической формы НМЛЖ выделили относительно недавно. Данная патология встречается у детей намного чаще, чем у взрослых.

Первое описание НМЛЖ появилось в литературе в 1986 г. Авторы сообщали, что у 33-летней женщины сохранились желудочковые синусы, характерные для сердца во внутриутробном периоде, наличие которых сопровождалось тяжелой кардиомиопатией с летальным исходом, что было подтверждено при аутопсии [3]. К 1990 г. было описано уже 8 случаев данного заболевания, дано его определение и введена аббревиатура LVNC (left ventricular non-compaction) [4].

Считается, что основной причиной, обусловливающей НМЛЖ, является несовершенный эмбриогенез, в результате которого нарушается нормальное развитие миокарда. Заболевание может дебютировать как в неонатальном периоде, так и в более позднем возрасте. У пациентов с НМЛЖ могут возникать нарушения ритма, симптомы недостаточности ЛЖ, реже – тромбоэмболии. В детском возрасте также описаны цианоз, плохая прибавка массы тела и дисморфические признаки. Достаточно большое число случаев НМЛЖ диагностируют при обследовании семей больных НМЛЖ или как случайную находку при рутинном обследовании сердца.

Диагноз НМЛЖ устанавливается по результатам эхокардиографии (ЭхоКГ) [5], другим референсным методом его диагностики является магнитно-резонансная томография сердца [6].

При ЭхоКГ губчатость ЛЖ представлена трабекулами, которые по плотности соответствуют плотности миокарда и движутся синхронно с миокардом ЛЖ во время его сокращений [2].

Основа терапевтической тактики у больных с губчатым миокардом –профилактика и лечение СН, нарушений сердечного ритма и тромбоэмболических осложнений. Некоторым больным рекомендуется пересадка сердца, больным со «злокачественными» нарушениями ритма показана имплантация кардиовертера-дефибриллятора.

В данной публикации мы представляем описание клинического случая не диагностированного ранее НМЛЖ у пациентки старше 60 лет, у которой окончательный диагноз был установлен после проведения ЭхоКГ-исследования в нашей клинике.

Описание случая

***Пациентка Г.**, 1948 г. р., была госпитализирована в отделение в плановом порядке в связи с жалобами на колебания значений артериального давления (АД), перебои в работе сердца по типу экстрасистолии, периодически возникающий дискомфорт в области сердца, головокружение.*

Из анамнеза: со слов пациентки, в детстве она перенесла «ревматизм». Диагноз был поставлен в возрасте 8 лет. Около 3 мес проводилось стационарное лечение по поводу ревмокардита. До 17 лет проводилась бициллинопрофилактика. Страдает мигренью с молодого возраста. В течение 5 последних лет принимала атенолол по поводу повышения АД, сердцебиения. За 3 года до госпитализации больная стала отмечать появление одышки при физической нагрузке, участились перебои в работе сердца.

При поступлении: состояние удовлетворительное. Кожные покровы обычной окраски, отеков нет. В легких дыхание везикулярное, хрипов нет, частота дыхательных движений – 17 в минуту. Тоны сердца приглушенные, ритм правильный. Частота сердечных сокращений (ЧСС) 50 уд./мин. АД 120/70 мм рт. ст. Живот мягкий, безболезненный. Печень, селезенка не увеличены. Симптом поколачивания отрицательный с обеих сторон. Физиологические отправления в норме. Острой очаговой неврологической и менингеальной симптоматики нет.

По данным обследования, в общем анализе крови: гемоглобин 114 г/л, эритроциты, лейкоциты, скорость оседания эритроцитов – в пределах нормальных значений. В биохимическом анализе крови: общий холестерин 5,16 ммоль/л, липопротеиды низкой плотности 3,21 ммоль/л, остальные показатели (глюкоза, общий белок, мочевая кислота, мочевина, креатинин, калий, аланинаминотрансфераза, аспартатаминотрансфераза, креатинфосфокиназа, сывороточное железо), а также С-реактивный белок, ревматоидный фактор, антистрептолизин-О, тиреотропный гормон – в пределах нормы.

На электрокардиограмме (ЭКГ): синусовый ритм, нормальное положение электрической оси сердца, признаки гипертрофии ЛЖ, наджелудочковая экстрасистолия.

При проведении ЭхоКГ выявлены признаки, не исключающие некомпактную кардиомиопатию. Миокард не утолщен в большинстве отделов, кроме нижне-верхушечного, где структура миокарда представляется двуслойной, с наличием некомпактного слоя (с межтрабекулярными перерывами) в соотношении к компактному 2:1. Небольшое расширение левого предсердия. Небольшая гипокинезия в нижне-верхушечном сегменте ЛЖ без снижения фракции выброса (ФВ) ЛЖ (ФВ 73 %). Нарушено расслабление ЛЖ. Данных за клапанный порок сердца нет. Аорта не расширена, уплотнена (рис. 1–5).

Цветное дуплексное сканирование сосудов шеи: при комплексном ультразвуковом исследовании брахиоцефальных артерий зарегистрировано их начальное атеросклеротическое поражение – утолщение интимы

Рис. 1. *Эхокардиограмма: локация в В-режиме из парастернального доступа по короткой оси на уровне средне-верхушечного отдела левого желудочка. Преимущественно в нижне-боковой стенке левого желудочка определяется двуслойная структура миокарда с преобладанием толщины некомпактного слоя над компактным не менее чем в 2 раза*

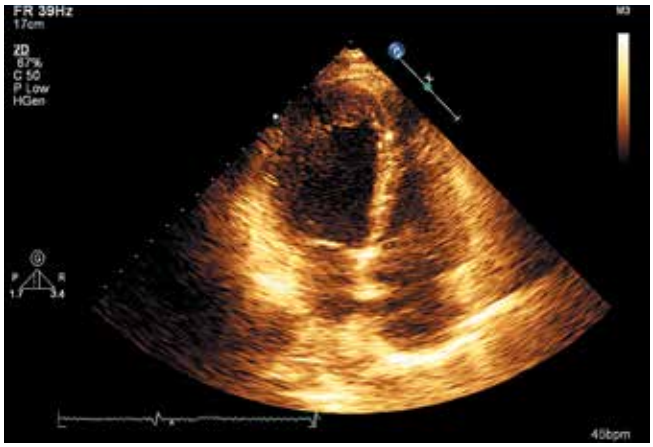

Рис. 2. *Эхокардиограмма: те же признаки при локации из верхушечного доступа*

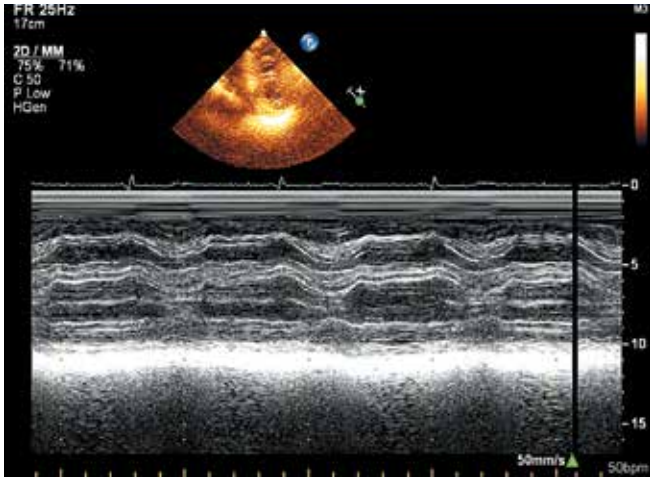

Рис. 3. *Эхокардиограмма: локация в М-режиме из парастернального доступа на уровне средне-верхушечного отдела левого желудочка. Определяются двуслойная структура миокарда, небольшая гипокинезия нижней стенки левого желудочка*

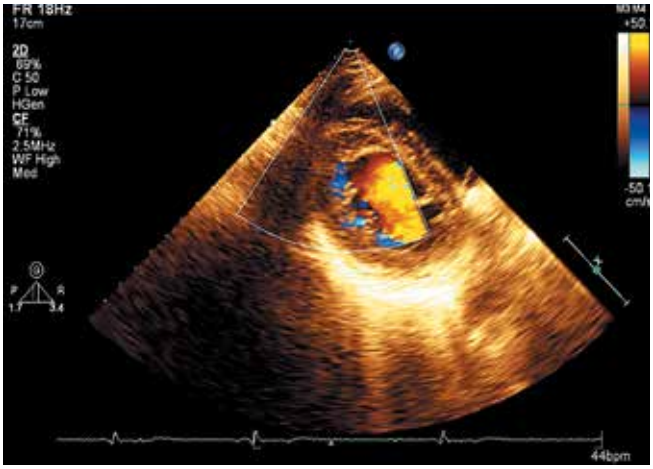

Рис. 4. *Эхокардиограмма: локация с применением режима цветного картирования по короткой оси из парастернального доступа – определяются заполняемые кровью межтрабекулярные карманы*

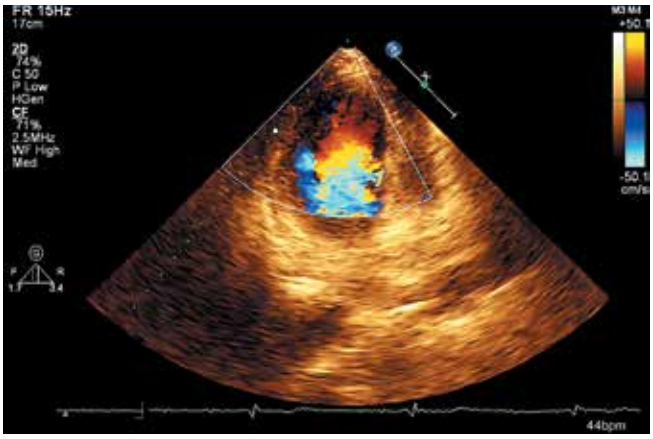

Рис. 5. *Эхокардиограмма: локация с применением режима цветного картирования по длинной оси из верхушечного доступа – определяются заполняемые кровью межтрабекулярные карманы*

до 1,3 мм в бифуркации общей сонной артерии слева, до 1,5 мм в устье правой подключичной артерии.

Суточное мониторирование ЭКГ (без лекарственных средств): регистрируется синусовый ритм со средней ЧСС 69 уд./мин. Средняя ЧСС 58 ночью уд./мин, днем – 76 уд./мин. Выявлено: изолированных желудочковых экстрасистол (ЖЭС) – 218, парная ЖЭС – 1, одиночных суправентрикулярных экстрасистол – 11, суправентрикулярных «куплетов» – 2. Патологического смещения сегмента ST не отмечено.

Тредмил-тест: проба прекращена при достижении ЧСС 135 уд./мин. ЭКГ-признаков коронарной недостаточности во время исследования не выявлено. Во время нагрузки регистрировались одиночные ЖЭС: на начальных этапах – редкие, на последних – в умеренном количестве (максимум – 7 в минуту), с периодами квадригеминии. В восстановительном периоде отмечены 2 одиночные ЖЭС. Максимальное АД – 180/65 мм рт. ст. Нормотоническая реакция АД на нагрузку.

Период восстановления: без особенностей.

Симптомы: пациентка жалоб не предъявляла.

Функциональная способность: средняя толерантность к нагрузке – 5,7 METS. Интерпретация: отрицательный нагрузочный тест с особенностями (ЖЭС при нагрузке). Нагрузка на тредмиле превысила повседневные физические нагрузки.

Ультразвуковое исследование щитовидной железы: картина многоузлового зоба (3 узла до 1 см, 1 узел до 1,5 см в диаметре). По данным соноэластографии, узлы преимущественно эластичной консистенции. При ультразвуковой ангиографии кровоток в железе не усилен.

Рентгенография грудной клетки: признаки эмфиземы, диффузного пневмосклероза.

Ультразвуковое исследование почек: размеры почек нормальные, контуры ровные, чашечно-лоханочная система не расширена, камней, объемных образований не выявлено.

Таким образом, у пациентки впервые был установлен диагноз некомпактного миокарда с нарушениями сердечного ритма (одиночная экстрасистолия). Назначены бисопролол, кишечнорастворимая форма ацетилсалициловой кислоты, статины. Из-за склонности к гипотонии от назначения ингибиторов ангиотензинпревращающего фермента, несмотря на наличие показаний для их назначения, решено было воздержаться. Было рекомендовано вернуться к вопросу об их назначении для планового приема на фоне терапии бисопрололом при отсутствии склонности к гипотонии. Рекомендованы контроль ЭхоКГ и мониторирование ЭКГ по Холтеру в динамике, обследование родственников (ЭхоКГ, генетическое обследование).

Обсуждение

Хотелось бы отметить, что изолированный губчатый миокард ЛЖ – редко встречаемое заболевание, приводящее к развитию СН. В литературе имеются данные, свидетельствующие о наследственном характере данной патологии [7–9], в частности, о том, что некомпактная сердечная мышца может быть результатом хромосомной аберрации (хромосома X, q28) [10]. Поскольку существуют клинически здоровые лица, у которых выявляется характерная картина «губчатого» миокарда , по-видимому, эта патология является предрасполагающей к развитию хронической СН при наличии дополнительных факторов (интоксикации, предельной физической нагрузки и т. д.). Очевидно, что описываемое состояние встречается чаще, чем диагностируется, хотя при его своевременном выявлении больные нуждаются в более тщательном диспансерном наблюдении и своевременном начале лечения. Возможно, молодые люди с повышенной трабекуляризацией ЛЖ также требуют особого внимания, так как с течением времени у них могут появляться признаки «губчатого» миокарда. В связи с тем, что этиология и патогенез НМЛЖ окончательно не изучены, лечение данного заболевания до настоящего времени остается неспецифичным и симптоматическим. Оно базируется на коррекции и профилактике 3 его основных клинических проявлений: СН, аритмий и эмболических осложнений. В работе M. Toyono и соавт. [11] показано, что применение β-адреноблокатора карведилола улучшает диастолическую и систолическую функции ЛЖ у больных с НМЛЖ, уменьшает степень гипертрофии и выраженность трабекулярности, что повышает прогноз и качество жизни больных. В то же время применение β-адреноблокатора бисопролола может иметь определенные преимущества: с одной стороны – как препарата, эффективного при лечении и профилактике нарушений сердечного ритма [12, 13], с другой – как препарата, эффективного в отношении лечения СН и профилактики ее осложнений, что было подтверждено в крупных рандомизированных исследованиях [14, 15].

Что касается антитромботической терапии у данной категории пациентов, далеко не у всех однозначным выбором являются антикоагулянты, так как не существует проспективных исследований, демонстрирующих преимущества антикоагулянтной терапии и ее безопасность у пациентов с НМЛЖ, что порождает неопределенность в обсуждении данного вопроса и принятии окончательного решения в назначении антитромботической терапии [16]. Так, в одном из последних зарубежных исследований пациентов с некомпактной кардиомиопатией в соответствии с наличием показаний лишь 28,6 % получали антикоагулянтную терапию [17], в другом же большинство больных получали антиагреганты [18]. В то же время можно констатировать, что снижение ФВ ЛЖ, тромбоз полостей сердца, фибрилляция предсердий, эпизоды тромбоэмболии в анамнезе являются однозначными показаниями для назначения длительной антикоагулянтной терапии у данной категории пациентов [19].

У больных с различными видами аритмий, которые могут быть причиной внезапной сердечной смерти и эмболических осложнений, необходимы ежегодное проведение холтеровского мониторирования ЭКГ, назначение антиаритмической терапии, а при наличии показаний – имплантация кардиовертера-дефибриллятора.

Заключение

Данный клинический случай интересен тем, что заболевание, которое не было выявлено у пациентки в молодом возрасте, когда ультразвуковые методы обследования сердца не были доступны в клинической практике, в настоящее время диагностировано при проведении ЭхоКГ. Несмотря на то, что данная патология относится к редким, она может встречаться в любых возрастных группах и нередко протекает бессимптомно.

ЛИТЕРАТУРА / REFERENCES

1. Ritier M., Oechslin E., Siitch G. et al. Isolated noncompaction of the myocardium in adults. Mayo Clin Proc 1997;72(1):26–31. DOI: 10.1016/S0025–6196(11 64725–3. PMID: 9005281.
2. Freedom R.M., Yoo S.J., Perrin D. et al. The morphological spectrum of ventricular noncompaction. Cardiol Young 2005;15(4):345–64. DOI: 10.1017/S1047951105000752. PMID: 16014180.
3. Jenni R., Goebel N., Tartini R. at al. Persisting myocardial sinusoids of both ventricles as an isolated anormaly: echocardiographic, angiographic, and pathologic findings. Cardiovasc Intervent Radiol 1986;9(3):127–31. PMID: 3089618.
4. Chin T.K., Perloff J.K., Williams R.G. et al. Isolated noncompaction of left ventricular myocardium. A study of eight cases. Circulation 1990;82(2):507–13. PMID: 2372897.
5. Fazlinezhad A., Vojdanparast M., Sarafan S., Nezafati P. Echocardiographic characteristics of isolated left ventricular noncompaction. ARYA Atheroscler 2016;12(5):243–7. PMID: 28458700.
6. Choi Y., Kim S.M., Lee S.C. et al. Quantification of left ventricular trabeculae using cardiovascular magnetic resonance for the diagnosis of left ventricular non-compaction: evaluation of trabecular volume and refined semi-quantitative criteria. J Cardiovasc Magn Reson 2016;18(1):24. DOI: 10.1186/s12968-016-0245-2.
7. Borges A.C., Kivelitz D., Baumann G. Isolated left ventricular non-compaction: cardiomyopathy with homogeneous transmural and heterogeneous segmental perfusion. Heart 2003;89(8):e21. PMID: 12860887.
8. Monserrat L., Hermida-Prieto M., Fernandez X. et al. Mutation in the alpha-cardiac actin gene associated with apical hypertrophic cardiomyopathy, left ventricular non-compaction, and septal defects. Eur Heart J 2007;28(16):1953–61. DOI: 10.1093/eurheartj/ehm239. PMID: 17611253.
9. Kurosaki K., Ikeda U., Hojo Y. et al. Familial isolated non compaction of the ventricular myocardium. Cardiology 1999;91(1):69–72. DOI: 6880. PMID: 10393402.
10. Bleyl S.B., Mumford B.R., Thompson V. et al. Neonatal, lethal noncompaction of the left ventricular myocardium is allelic with Barth syndrome Am J Hum Genet 1997;61(4):868–72. DOI: 10.1086/514879. PMID: 9382097.
11. Toyono M., Kondo C., Nakajima Y. et al. Effects of carvedilol on left ventricular function, mass, and scintigraphic findings in isolated left ventricular noncompaction. Heart 2001;86(1):E4. PMID: 11410581.
12. Singh B.N. CIBIS, MERIT-HF, and COPERNICUS trial outcomes: do they complete the chapter on beta-adrenergic blockers as antiarrhytmic and antifibrillatory drugs? J Cardiovasc Pharmacol Ther 2001;6(2):107–10. DOI: 10.1177/107424840100600201. PMID: 11509916.
13. Plevan A., Lehmann G., Ndrepepa G. et al. Maintenance of sinus rhythm after electrical cardioversion of persistent atrial fibrillation; sotalol vs bisoprolol. Eur Heart J 2001;22(16):1504–10. DOI: 10.1053/euhj. 2000.2546. PMID: 11482924.
14. Willenheimer R., Silke B. Possible clinical implications of the Cardiac Insufficiency Bisoprolol (CIBIS) III trial. Br J Cardiol 2005;12(6):448–54.
15. CIBIS-II Investigators and Committees. The Cardiac Insufficiency Bisoprolol Study II (CIBIS-II): a randomized trial. Lancet 1999;353(9146):9–13. PMID: 10023943.
16. Tavares de Melo M.D., de Araújo Filho J.A., Parga Filho J.R. et al. Noncompaction cardiomyopathy: a substrate for a thromboembolic event. BMC Cardiovasc Disord 2015;15:7. DOI: 10.1186/1471-2261-15-7.
17. Asfalou I., Boulaamayl S., Raissouni M. et al. Left ventricular noncompaction-A rare form of cardiomyopathy: Revelation modes and predictors of mortality in adults through 23 cases. J Saudi Heart Assoc 2017;29(2):102–9. DOI: 10.1016/j. jsha. 2016.02.004.
18. Sabaté Rotés A., Huertas-Quiñones V.M., Betrián P. et al. Non-compacted cardiomyopathy: clinical characteristics, evolution and prognostic data in childhood. Results of a multicenter study. An Pediatr (Barc) 2012;77(6):360–5. DOI: 10.1016/j.anpedi.2011.08.005.
19. Голухова Е.З., Шомахов Р.А. Некомпактный миокард левого желудочка. Креативная кардиология 2013;(1):35–45. [Golukhova E.Z., Shomakhov R.A. Non-compacted myocardium of the left ventricle. Kreativnaya kardiologiya = Creative Cardiology 2013;(1):35–45. (In Russ.)].

НЕЙРОСИФИЛИС В ТЕРАПЕВТИЧЕСКОЙ ПРАКТИКЕ (КЛИНИЧЕСКОЕ НАБЛЮДЕНИЕ)

Н.А. Шостак[1], Д.П. Котова[1, 2], А.А. Клименко[1], Н.Г. Правдюк[1], А.В. Новикова[1], Ю.О. Каша[2]

[1]Кафедра факультетской терапии им. акад. А.И. Нестерова ФГБОУ ВО «Российский национальный исследовательский медицинский университет им. Н.И. Пирогова» Минздрава России; Россия, 117997 Москва, ул. Островитянова, 1;
[2]ГБУЗ «Городская клиническая больница № 1 им. Н.И. Пирогова» Департамента здравоохранения г. Москвы; Россия, 117049 Москва, Ленинский проспект, 8

Контакты: *Анна Владимировна Новикова annove2008@mail.ru*

Цель работы *– описать клинический случай нейросифилиса, диагностированного в условиях терапевтического отделения стационара широкого профиля.*

Материалы и методы. *Пациентка Т., 61 год, госпитализирована в терапевтическое отделение многопрофильного стационара с направительным диагнозом «гипертоническая болезнь II стадии, риск 4. Гипертонический криз от 03.12.2015» с жалобами на общую слабость, эпизоды преходящей потери памяти с полным восстановлением, нестабильность уровня артериального давления. Больной было проведено обследование: нетрепонемные и трепонемные серологические тесты для выявления антител к Treponeta pallidum, гепатиту, вирусу иммунодефицита человека; электрокардиограмма; ангиография сонных и позвоночных артерий; магнитно-резонансная томография (МРТ) головного мозга с контрастированием, серологическое и микроскопическое исследования цереброспинальной жидкости (ЦСЖ).*

Результаты. *В анамнезе у пациентки более 15 лет регистрируются эпизоды транзиторной глобальной амнезии с полным восстановлением памяти, участившиеся в последний год, артериальная гипертензия, хроническая инфекция мочевыводящих путей и хронический холецистит с частыми курсами антибактериальной терапии (цефтриаксоном). С 1986 г. – позитивные серологические реакции на сифилис (реакция Вассермана (RW) +++) вследствие перенесенного первичного сифилиса. С учетом достоверных анамнестических данных о перенесенной сифилитической инфекции, положительных подтверждающих серологических тестов на сифилис в сыворотке крови (нетрепонемные: тест быстрых плазменных реагинов 3+, трепонемные: реакция пассивной гемагглютинации 4+, антитела к T. pallidum (суммарные) обнаружены), явлений психоневрологической симптоматики (транзиторной амнезии) в анамнезе и острой неврологической симптоматики перед госпитализацией (транзиторная ишемическая атака), данных МРТ головного мозга (2 очага нарушения мозгового кровообращения по ишемическому типу в бассейне кортикальных ветвей правой и левой среднемозговых артерий) было высказано предположение о наличии у больной нейросифилиса, для подтверждения которого была проведена люмбальная пункция. Воспалительный характер ЦСЖ (цитоз 19/3, нейтрофилез до 12 клеток, незначительный лимфоцитоз до 7 клеток) и положительные подтверждающие серологические реакции последней (нетрепонемный тест – реакция микропреципитации с плазмой отрицательный, трепонемные тесты – иммуноферментный анализ: суммарные антитела – коэффициент позитивности (КП) 4,3; иммуноглобулин G – КП 2,8) явились основанием для проведения стандартной терапии в рамках диагноза «нейросифилис» с последующим клинико-серологическим контролем сыворотки крови и ЦСЖ.*

Заключение. *Клинический случай демонстрирует сложность постановки диагноза нейросифилиса вследствие отсутствия ярких клинических проявлений последнего и целесообразность мультидисциплинарного подхода в ведении таких пациентов.*

Ключевые слова: *поздний нейросифилис, сифилис, менинговаскулярный сифилис, Treponeta pallidum, серодиагностика, нетрепонемные тесты, трепонемные тесты, люмбальная пункция, магнитно-резонансная томография, транзиторная глобальная амнезия*

DOI: 10.17650/1818-8338-2016-10-4-65-70

NEUROSYPHILIS IN THERAPEUTIC PRACTICE: CLINICAL OBSERVATION

N.A. Shostak[1], D.P. Kotova[1, 2], A.A. Klimenko[1], N.G. Pravdyuk[1], A.V. Novikova[1], Yu.O. Kasha[2]

[1]Department of Faculty Therapy named after Acad. A.I. Nesterov, N.I. Pirogov Russian National Research Medical University, Ministry of Health of Russia; 1 Ostrovityanova St., Moscow 117997, Russia;
[2]City Clinical Hospital No. 1 named after N.I. Pirogov, Moscow Healthcare Department; 8 Leninskiy Av., Moscow 117049, Russia

Objective: *to describe a clinical case of neurosyphilis diagnosed in a therapeutic inpatient facility.*

Materials and methods. *Female patient T., 61, was hospitalized in the therapeutic department of a general hospital with referral diagnosis of "Stage II hypertensive heart disease, risk 4. Hypertensive crisis of 03.12.2015" with complaints of general fatigue, episodes of transient memory loss with full recovery, unstable blood pressure level. The patient was examined: She underwent treponemal and nontreponemal serological tests for antibodies against Treponema pallidum, hepatitis, human immunodeficiency virus; electrocardiogram; angiography*

of carotid and vertebral arteries; magnetic resonance imaging (MRI) of the brain with contrast; serological and microscopic examinations of the cerebrospinal fluid (CSF).

Results. *The patient»s medical history described episodes of transient global amnesia with full memory recovery, more frequent in the last year; arterial hypertension; chronic urinary tract infection; and chronic cholecystitis with frequent courses of antibacterial therapy (ceftriaxone). Since 1986, a positive serological reaction for syphilis was observed (Wassermann reaction (WR) +++) due to a history of primary syphilis. Considering reliable history of syphilis, positive serum confirmation tests for syphilis (nontreponemal: rapid plasma reagin test 3+; treponemal: passive hemagglutination reaction 4+, antibodies against T. pallidum (total) – present), history of neuropsychological symptoms (transient amnesia) and acute neurological symptoms before hospitalization (transient ischemic attack), brain MRI data (2 lesions of cerebral circulation disorders of ischemic type in the cortical branches of left and right mesencephalic arteries), a diagnosis of neurosyphilis was proposed, and lumbar puncture was performed for confirmation. Inflammatory characteristics of the CSF (cytosis 19/3, neutrophilia up to 12 cells, insignificant lymphocytosis up to 7 cells) and positive confirmation serological reactions (nontreponemal test: serum microprecipitation reaction negative, treponemal test: immunoassay: total antibodies – positivity coefficient (PC) 4.3; immunoglobulin G – PC 2.8) were indications for standard therapy for the "neurosyphilis" diagnosis with subsequent serological control of the CSF and serum.*

Conclusion. *The clinical case demonstrates complexity of neurosyphilis diagnosis due to a lack of pronounced clinical manifestations of the disease and advisability of a multidisciplinary approach to treatment of these patients.*

Key words: *late onset neurosyphilis, syphilis, meningovascular syphilis, Treponema pallidum, serodiagnosis, nontreponemal tests, treponemal tests, lumbar puncture, magnetic resonance imaging, transient global amnesia*

Введение

Поздний сифилис – одна из форм заболевания, возникающая в срок от 5 лет до нескольких десятилетий после перенесенной инфекции, вызванной *Treponema pallidum*. Различают ранний (мезенхимальный) нейросифилис (до 5 лет от момента заражения) и поздний (паренхиматозный) нейросифилис (более 5 лет от момента заражения) [1]. Признаки позднего нейросифилиса проявляются в течение 10–15 лет после заражения и сопровождаются неврологическими или психическими нарушениями, которые имеют острое или подострое развитие и прогрессируют в течение нескольких месяцев или лет. Наиболее часто встречается менинговаскулярный нейросифилис, в клинической картине которого преобладают симптомы поражения оболочек и сосудов мозга [1, 2]. Особенностями проявлений нейросифилиса на современном этапе считают малосимптомность и атипичность течения, связанные с изменением клинической картины под влиянием не только активной химиотерапии, но и употреблением населением антибиотиков в связи с интеркуррентными заболеваниями [3].

Несмотря на то, что за период с 2004 по 2013 гг. отмечается интенсивное снижение доли ранних форм сифилиса (на 18,0 %), удельный вес поздних форм увеличился на 12,2 % (по данным ГНЦ дерматовенерологии и косметологии и федерального статистического наблюдения Минздрава России). За 5-летний период (2010–2014 гг.) число зарегистрированных случаев позднего нейросифилиса возросло на 73 % [2]. Общепризнано, что поздние формы сифилиса с поражением нервной системы могут формироваться на базе скрытой сифилитической инфекции, своевременное выявление которой зависит от эффективности лабораторных методов исследования. Кроме того, на сегодняшний день остается достаточно актуальной проблема взаимодействия дерматовенерологов и врачей различных специальностей в диагностике и ведении больных с положительными иммунологическими реакциями на сифилитическую инфекцию, как правило, выявленными в неврологических, психиатрических или офтальмологических стационарах [4–6].

С учетом высокой вероятности возникновения специфических поражений центральной нервной системы (ЦНС) у наркозависимых больных и пациентов с вирусом иммунодефицита человека (ВИЧ), инфицированных сифилисом (тем более, что в последние годы изменился преимущественный путь передачи ВИЧ с инъекционного на половой), вполне ожидаемым является прирост регистрируемых случаев нейросифилиса в целом по стране [7–9].

Приводим описание клинического случая нейросифилиса, установленного в условиях терапевтического отделения стационара широкого профиля.

Описание случая

Больная Т., *61 год, госпитализирована 03.12.2015 в терапевтическое отделение многопрофильного стационара с жалобами на общую слабость, эпизоды преходящей потери памяти с полным восстановлением, нестабильность уровня артериального давления (АД). Из анамнеза известно, что первый подобный эпизод транзиторной амнезии случился в 2000 г., следующая госпитализация с диагнозом транзиторной глобальной амнезии на фоне гипертонической болезни в ГКБ № 79 – через 15 лет (в декабре 2015 г.), еще через год пациентка госпитализирована в ГКБ № 1 с диагнозом «гипертоническая болезнь II стадии, риск 4. Гипертонический криз от 03.12.2015». Неврологические симптомы, со слов больной, появлялись на фоне повышения АД до 160–190/100–110 мм рт. ст. и выраженной психоэмоциональной нагрузки и сопровождались кратковременной потерей сознания, неузнаванием родных при общении с ними, персеверациями в виде устойчивого повторения определенной фразы.*

Известно, что пациентка более 25 лет страдает мочекаменной болезнью и хроническим пиелонефритом, по поводу чего многократно получала антибактериальную терапию и санаторно-курортное лечение. В январе 2015 г. больной была выполнена холецистэктомия по поводу желчнокаменной болезни с курсом цефтриаксона в течение 7 дней. Весной 2015 г. перенесла односторонний катаральный отит, проводилось лечение цефтриаксоном в течение 10 дней стационарно.

При госпитализации в ГКБ № 1 были получены следующие результаты стандартного серологического исследования сыворотки крови от 04.12.2015: HbsAg не обнаружен, антитела (АТ) к вирусу гепатита С не обнаружены, антитела и антигены к ВИЧ не обнаружены, антитела к T. pallidum (суммарные) обнаружены, нетрепонемный тест (реакция) быстрых плазменных реагинов (РПР) 3+, трепонемный тест – реакция пассивной гемагглютинации (РПГА) 4+.

При неоднократных обследованиях и госпитализациях выявлялись позитивные серологические реакции на сифилис (реакция Вассермана (RW)+++), трактуемые врачами как перенесенный сифилис. При сборе анамнеза удалось установить, что в 1984 г. пациентка вместе с мужем проходила курс специфической терапии по поводу первичного сифилиса. Роды в 1987, 1989 гг., дети здоровы.

Физикальное обследование: состояние удовлетворительное, положение активное, сознание ясное, контактна. Кожные покровы обычной окраски, тургор несколько снижен. В легких дыхание везикулярное, хрипов нет, частота дыхания – 16 в минуту. Тоны сердца приглушены, шумы не выслушиваются, частота сердечных сокращений 76 уд./мин, ритм правильный. АД – 145/95 мм рт. ст. на обеих руках, пульс – 76 уд./мин. Живот при пальпации мягкий, безболезненный, нижний край печени не выступает из-под края реберной дуги, селезенка не пальпируется. Симптом поколачивания по поясничной области отрицательный. Физиологические отправления в норме.

В клиническом анализе крови, общем анализе мочи, биохимическом анализе крови отклонений от нормы не отмечено. Скорость клубочковой фильтрации (СКФ) – 63 мл/мин.

Данные инструментальных методов обследования: ангиография от 11.12.2015: выполнена полипроекционная ангиография правой внутренней сонной артерии, левой внутренней сонной артерии, позвоночных артерий с обеих сторон, по данным которой определяется приустьевой стеноз правой позвоночной артерии 55–60 %, остальные артерии с обеих сторон – без патологических изменений. Выявленные изменения по магнитно-резонансной ангиографии потребовали исключения поражения артериального русла, для чего было проведена магнитно-резонансная томография (МРТ) головного мозга.

МРТ головного мозга (16.12.2015) выявила 2 очага нарушения мозгового кровообращения по ишемическому типу диаметром 4–5 мм в бассейне кортикальных ветвей правой и левой средних мозговых артерий, вероятно, сосудистого генеза. Данных за наличие гемодинамически значимых стенозов, аневризм или артерио-венозных мальформаций интракраниальных артерий не получено.

С учетом анамнестических данных о проведении специфической терапии сифилиса в 1984 г., указаний на транзиторную глобальную амнезию, результатов МРТ головного мозга, положительных серологических тестов на сифилис была выполнена люмбальная пункция. Микроскопическое исследование цереброспинальной жидкости (ЦСЖ): бесцветная, цитоз 19/3, нейтрофилез до 12 клеток (норма до 5), незначительный лимфоцитоз до 7 клеток (норма до 7), белок 0,4 г/л (норма 0,16–0,45 г/л), глюкоза 4,5 %, Серологическое исследование ЦСЖ: нетрепонемные тесты в реакции микропреципитации и тест РПР – отрицательные; трепонемные тесты в иммуноферментном анализе (ИФА): суммарные антитела – коэффициент позитивности (КП) 4,3, ИФА иммуноглобулина (Ig) класса G –КП 2, реакция иммунофлюоресценции (РИФ) 2+ слабоположительная. С учетом эпизодов речевых (персеверации) и гностических (зрительная агнозия) нарушений, а также признаков постишемических очагов, в том числе в доминантном полушарии, можно говорить о перенесенных острых нарушениях мозгового кровообращения (транзиторные ишемические атаки). В качестве возможной причины ангиопатии можно рассматривать сифилис. Неврологическая симптоматика в сочетании с положительными трепонемными серологическими тестами на сифилис в ликворе (ИФА, РИФ), невыраженный воспалительный характер ликвора позволили установить следующий диагноз: основной – нейросифилис с симптомами (код А52.1), поздний менинговаскулярный сифилис, транзиторная ишемическая атака от 03.12.2015; фоновый – мочекаменная болезнь, хронический пиелонефрит вне обострения, уретеропиелокаликоэктазия справа, хроническая болезнь почек II стадии (СКФ 63 мл/мин), вторичная артериальная гипертензия (ренопаренхиматозная) III степени. Осложнения: дисциркуляторная энцефалопатия.

После подбора гипотензивной терапии больная с ее согласия была выписана под наблюдение в кожно-венерологический диспансер, где был проведен консилиум с участием терапевта, дерматовенеролога и невролога. С учетом многократных курсов антибактериальной терапии в анамнезе, включая цефтриаксон по поводу других состояний, которые могли нивелировать реакцию микропреципитации, а также воспалительного характера ликвора и положительных трепонемных серологических реакций в ЦСЖ было принято решение о проведении специфической антибактериальной терапии в рамках диагноза нейросифилиса [2, 9] (цефтриаксон по 2 г/сут на физиологическом растворе 250 мл внутривенно в течение 20 дней) с повторным курсом через 10 дней и плановой серодиагностикой сыворотки крови и ЦСЖ через 6 мес. Состояние пациентки на сегодняшний день

удовлетворительное, приступы транзиторных ишемических атак не рецидивировали.

Серологический анализ сыворотки крови через 1 мес после проведенного антибактериального лечения: РПР отрицательный, РПГА 2+; серологический анализ ликвора через 6 мес после лечения: реакции микропреципитации и РПР отрицательные, РИФ 1+ слабоположительная, ИФА суммарные – КП 2,3, ИФА IgG – КП 1,8.

Обсуждение

Представленный нами клинический случай нейросифилиса не является типичным и демонстрирует сложности диагностики данного заболевания. Установление окончательного диагноза стало возможным за счет комплексного обследования пациентки, а именно: наличие анамнестических данных о лечении по поводу другой формы сифилиса, симптомы поражения ЦНС, данные инструментальных методов обследования, а также данные исследования крови и ЦСЖ.

С учетом того, что в настоящее время в России наблюдается тенденция к увеличению регистрации числа случаев нейросифилиса, в отечественных публикациях последних лет большое внимание уделяется вопросам своевременного выявления поражения ЦНС у больных сифилисом в целях проведения адекватного и полноценного лечения [10–12].

Выявление нейросифилиса во многом зависит от эффективных методов исследования ЦСЖ и приобретает особое значение в связи с тем, что в последние годы значительное число случаев нейросифилиса протекает клинически скрыто и может проявляться в отдаленном будущем различными формами поражения ЦНС, при которых только благодаря исследованию ЦСЖ возможно установить окончательный диагноз [13, 14].

В приведенном нами клиническом случае основной серологический маркер активности сифилитического процесса – реакция микропреципитации – по выше оговоренным причинам был отрицательным в ЦСЖ (неоднократные курсы антибактериальной терапии по поводу сопутствующих инфекционных заболеваний), что требовало дополнительных критериев для постановки диагноза нейросифилиса, а именно: наличие достоверных анамнестических данных о перенесенной инфекции, явления острой неврологической симптоматики (транзиторные ишемические атаки), воспалительный характер ликвора и положительные подтверждающие серологические тесты в сыворотке крови и ликворе.

Особенностями третичного сифилиса, один из видов которого – нейросифилис, являются длительное медленное течение без явлений острого воспаления, интактность лимфатических узлов, отсутствующие или слабо выраженные субъективные ощущения, что значительно затрудняет диагностику. Кроме того, у врачей общей практики отсутствует настороженность в отношении поздних форм, несмотря на то что стандартные серологические реакции положительны в 95–98 % случаев. Чаще всего они интерпретируются исключительно как проявления перенесенного первичного сифилиса.

Основными методами выявления сифилиса являются серологический (серодиагностика) и микроскопический анализы, а также генодиагностика. Для лабораторной диагностики нейросифилиса в России и за рубежом применяются как клинические методы исследования ЦСЖ (цитологическое исследование и определение количества белка), так и иммунологические – нетрепонемные и трепонемные тесты.

Достоверным методом диагностики является прямое обнаружение бледной трепонемы в биологическом материале путем микроскопии. Однако коварство третичного сифилиса состоит в том, что получить биологический материал невозможно, так как поражаются внутренние органы и нервная система. Поэтому в диагностике третичного сифилиса решающей является серодиагностика [2, 15].

Нетрепонемные тесты используются для скрининга населения на амбулаторном и стационарном этапах, определения активности инфекционного процесса и контроля эффективности лечения. Тест РПР – современный аналог RW, выявляющий антитела (реагины) классов IgG и IgM к липоидному и липопротеиноподобному материалам, высвобождаемым из поврежденных клеток больного сифилисом. Тест РПР рекомендован приказом Минздрава России для первичного скрининга и наблюдения за ходом лечения сифилиса. Применяемая в качестве обязательной RW (по Приказу Минздрава России № 87 от 26.03.2001) отменена с 2006 г. Пациентам, у которых RPR-тест положительный, в условиях лаборатории лечебно-профилактического учреждения должны быть проведены трепонемные тесты.

Трепонемные реакции обычно остаются положительными на протяжении всей жизни больного (лишь у 15–25 % больных, излеченных в первичном периоде, через 2–3 года они становятся отрицательными) [13]. Для оценки эффективности лечения трепонемные реакции не используют, так как титр антител к трепонемному антигену не отражает активности патологического процесса. Реакция иммобилизации бледных трепонем может давать ложноположительные результаты, если в исследуемой сыворотке содержатся трепонемоционные вещества (антибиотики – пенициллин, тетрациклин), при сыпном тифе, возвратном тифе, лепре, бруцеллезе, туберкулезе, а также у пациентов с аутоиммунными заболеваниями, эндокринной патологией, до родов и в течение 2 нед после, на фоне злоупотребления алкоголем, при исследовании неразведенных образцов сыворотки, содержащих большое количество антител (за счет так называемого феномена прозоны), наблюдаемые на ранних стадиях

сифилиса и у пациентов с сопутствующей ВИЧ-инфекцией. В третьем периоде заболевания исследуют инактивированную сыворотку и ликвор [10, 16].

В связи с высокой встречаемостью сомнительных и ложноотрицательных тестов (как в нашем случае – отрицательные тесты микропреципитации) разработаны инновационные методы исследования ЦСЖ и диагностики нейросифилиса. Они входят в состав диагностической технологии литос-система, которая основана на использовании явления краевой дегидратации биологических жидкостей и заключается в переходе жидкокристаллических структур (системы липид – вода, липид – белок – вода) в кристаллическое состояние. Наличие сформированных кристаллических структур и особенности их конфигурации (сферолитов, дендритов), которые определяются в поляризованном свете, позволяют отличить ранние формы нейросифилиса от поздних. При специфической терапии в дендритах отмечается значительное уменьшение мелких анизотропных включений, вплоть до исчезновения при достижении полной санации, что позволяет контролировать эффективность данного вида терапии [14]. Метод литос-система является инновационным и пока не нашел широкого практического применения.

Чаще больные с поздним нейросифилисом – пациенты неврологического, реже – терапевтического отделений стационара, поступающие с острым нарушением мозгового кровообращения, энцефалопатиями, плегией, парезами или психоневрологическими нарушениями, как в рассмотренном нами случае. В связи с серопозитивной реакцией сыворотки крови на сифилис им необходимо провести диагностику нейросифилиса посредством диагностической люмбальной пункции и визуализирующих инструментальных методов обследования (ультразвуковая допплерография сосудов и МРТ).

Показаниями к люмбальной пункции являются [10]:

1. Абсолютные:

- клиническая неврологическая симптоматика у больных любой формой сифилиса, в том числе патологии зрения и слуха;
- психические расстройства у больных любой формой сифилиса;
- сочетанное течение ВИЧ и сифилиса.

2. Относительные:

- злокачественное течение раннего сифилиса (алопеция, лейкодерма, пустулезные сифилиды) даже при отсутствии неврологической симптоматики;
- больные с поздними формами и скрытым неуточненным сифилисом;
- пациенты с серологической резистентностью, в том числе дети;
- дети, рожденные от больных сифилисом матерей, не получавших лечение или неадекватно леченных;
- обследование при снятии с учета больных нейросифилисом и пациентов с серологической резистентностью.

При получении подтверждающих микроскопических и серологических результатов исследования ликвора консилиумом врачей (невролог, дерматовенеролог и терапевт) в условиях стационара или кожно-венерологического диспансера назначается специфическая терапия позднего нейросифилиса по схеме: два 20-дневных курса лечения антибиотиком (бензилпенициллин 400 тыс. Ед внутимышечно 8 раз в сутки или цефтриаксон по 2 г/сут в случае непереносимости первого). В целях предупреждения обострения психотической симптоматики на фоне лечения показано применение преднизолона в первые 3 дня (90–60–30 мг 1 раз в сутки в течение 3 дней). Далее проводится контроль эффективности терапии через 6 мес с помощью серодиагностики ЦСЖ и сыворотки крови. При отсутствии санации ликвора назначается дополнительный курс лечения [12].

Заключение

Таким образом, представленный клинический случай демонстрирует сложность диагностики и клиническую многоликость нейросифилиса, что ставит это заболевание в ранг мультидисциплинарных, привлекая внимание врачей общей практики к проблеме диагностики и своевременному лечению в соответствии с федеральными клиническими рекомендациями по ведению больных сифилисом.

ЛИТЕРАТУРА / REFERENCES

1. Нейросифилис. Современные представления о диагностике и лечении. Руководство для врачей. Под ред. А.В. Самцова. СПб.: СпецЛит, 2006. [Neurosyphilis. Modern views on diagnostics and treatment. A guide for physicians. Ed. A.V. Samtsov. Saint Petersburg: SpetsLit, 2006. (In Russ.)].
2. Федеральные клинические рекомендации по ведению больных сифилисом. Российское общество дерматовенерологов и косметологов. М., 2015. [Federal clinical practice guidelines for the management of patients with syphilis. Russian Society of Dermatovenerologists and Cosmetologists. Moscow, 2015. (In Russ.)].
3. Катунин Г.Л., Мелехина Л.Е., Фриго Н.В. Нейросифилис: эпидемиология, патогенез, клиника, лабораторная диагностика (обзор литературы). Вестник дерматологии и венерологии 2013;(5):40–9. [Katunin G.L., Melekhina L.E., Frigo N.V. Neurosyphilis: epidemiology, pathogenesis, clinic, laboratory

diagnostics (literature review). Vestnik dermatologii i venerologii = Bulletin of Dermatology and Venerology 2013;(5):40–9. (In Russ.)].
4. Приказ Минздрава РФ № 291 от 30.07.2001 «О мерах по предупреждению распространения инфекций, передаваемых половым путем». Приложение № 4. «Тактика взаимодействия врачей дерматовенерологов, неврологов и других специалистов по диагностике и лечению больных ранним нейросифилисом». [The order of Ministry of Health of the Russian Federation No. 291 from 30.07.2001 "On measures to prevent the spread of sexually transmitted infections". Appendix No. 4. "Tactics of interaction of doctors, dermatologists, neurologists and other experts in the diagnosis and treatment of patients with early neurosyphilis". (In Russ.)].
5. Шувалова Т.М., Важбин Л.Б., Лосева О.К., Залевская О.В. Клинико-эпидемиологические особенности больных сифилисом, выявляемые при скрининге в соматических стационарах разных профилей. Клиническая дерматология и венерология 2010;(1):53–4. [Shuvalova T.M., Vazhbin L.B., Loseva O.K., Zalevskaya O.V. Clinical and epidemiological characteristics of patients with syphilis detected at screening in somatic hospitals of different profiles. Klinicheskaya dermatologiya i venerologiya = Clinical Dermatology and Venerology 2010;(1):53–4. (In Russ.)].
6. Лосева О.К., Алейникова О.И., Аншуков А.В., Устьянцев Ю.Ю. Нейросифилис у больных психиатрического стационара. Клиническая дерматология и венерология 2012;(1): 101–7. [Loseva O.K., Aleynikova O.I., Anshukov A.V., Ust'yantsev Yu.Yu. Neurosyphilis in patients of a psychiatric hospital. Klinicheskaya dermatologiya i venerologiya = Clinical Dermatology and Venerology 2012;(1):101–7. (In Russ.)].
7. Patton M.E., Su J.R., Nelson R. et al. Primary and Secondary Syphilis – United States, 2005–2013. MMWR Morb Mortal Wkly Rep 2014;63(18):402–6. PMID: 24807239.
8. European Centre for Disease Prevention and Control. Annual Epidemiological Report 2016. Syphilis. Stockholm: ECDC; 2016. Available at: http://ecdc.europa.eu/en/healthtopics/syphilis/Pages/Annual-Epidemiological-Report.aspx#sthash.a0fWnIue.dpuf.
9. Красносельских Т.В., Соколовский У.В Современные стандарты терапии сифилиса: сравнение российских и зарубежных рекомендаций (сообщение II). Вестник дерматологии и венерологии 2015;(2):23–40. [Krasnosel'skikh T.V., Sokolov U.V. Modern standards of treatment of syphilis: comparison of Russian and foreign recommendations (part II). Vestnik dermatologii i venerologii = Bulletin of Dermatology and Venerology 2015;(2):23–40. (In Russ.)].
10. Дмитриев Г.А., Лосева О.К., Доля О.В. Сифилис (клиника, диагностика, ечение, профилактика). Методические рекомендации. М., 2013. [Dmitriev G.A., Loseva O.K., Dolya O.V. Syphilis (clinical features, diagnosis, treatment, prevention). Methodical recommendations. Moscow, 2013. (In Russ.)].
11. Ломоносов К.М. Актуальное интервью. Новое в диагностике и терапии сифилиса. Российский журнал кожных и венерических болезней 2002;(5):56–60. [Lomonosov K.M. Actual interview. New developments in diagnosis and therapy of syphilis. Rossiyskiy zhurnal kozhnykh i venericheskikh bolezney = Russian Journal of Skin and Venereal Diseases 2002;(5):56–60. (In Russ.)].
12. Лукьянов А.М. Нейросифилис. Современные аспекты клиники, диагностики, терапии. Минск: Парадокс, 2009. [Luk'yanov A.M. Neurosyphilis. Modern aspects of clinic, diagnostics, therapy. Minsk: Paradoks, 2009. (In Russ.)].
13. Красносельских Т.В., Соколовский Е.В. Нейросифилис: нерешенные проблемы и невыученные уроки (часть 2). Современные проблемы дерматовенерологии, иммунологии и врачебной косметологии. 2011;(6):7–11. [Krasnosel'skikh T.V., Sokolovskiy E.V. Neurosyphilis: unresolved issues and unlearned lessons (part 2). Sovremennye problemy dermatovenerologii, immunologii i vrachebnoy kosmetologii = Modern Problems of Dermatovenerology, Immunology and Medical Cosmetology. 2011;(6):7–11. (In Russ.)].
14. Новиков Ю.А., Новгородова Т.И., Кидалов М.Б. и др. Особенности иммунного реагирования при нейросифилисе. Вестник дерматологии и венерологии 2012;(6):43–7. [Novikov Yu.A., Novgorodova T.I., Kidalov M.B. et al. Features of the immune response to neurosyphilis. Vestnik dermatologii i venerologii = Bulletin of Dermatology and Venerology 2012;(6):4–7. (In Russ.)].
15. Кубанова А.А., Кубанов А.А., Мелехина Л.Е., Богданова Е.В. Заболеваемость сифилисом в Российской Федерации в 2010–2014 гг. Вестник дерматологии и венерологии 2015;(5):15–23. [Kubanova A.A., Kubanov A.A., Melekhina L.E., Bogdanova E.V. The incidence of syphilis in the Russian Federation, 2010–2014. Vestnik dermatologii i venerologii = Bulletin of Dermatology and Venerology 2015;(5):15–23. (In Russ.)].
16. Скрипкин Ю.К. Кожные и венерические болезни. М.: Триада-фарм, 2005. [Skripkin Yu.K. Skin and venereal diseases. Moscow: Triada-farm. (In Russ.)].

КОНЦЕНТРИЧЕСКИЙ СКЛЕРОЗ БАЛО: КЛИНИЧЕСКИЙ СЛУЧАЙ РЕМИССИИ

Л.В. Лорина, А.О. Буршинов

ФГБОУ ВО «Рязанский государственный медицинский университет им. акад. И.П. Павлова» Минздрава России; Россия, 390026 Рязань, ул. Высоковольтная, 9

Контакты: *Лиана Витальевна Лорина ladlorin@yandex.ru*

Цель работы *– описание клинического случая редкой формы рассеянного склероза – концентрического склероза Бало.*

Материалы и методы. *Пациентка Л., 66 лет, обратилась с жалобами на шаткость при ходьбе с падениями влево, слабость в левой руке, снижение памяти. В неврологическом статусе: легкий левосторонний гемипарез, в позе Ромберга пошатывание влево. Выполнено обследование – магнитно-резонансная томография (МРТ) головного мозга с контрастированием. Назначено лечение, проводилось динамическое наблюдение на протяжении 1,5 года.*

Результаты. *На основании жалоб, клинической картины заболевания, данных МРТ был установлен клинический диагноз: атипичный рассеянный склероз, концентрический склероз Бало. Главным диагностическим методом, позволившим верифицировать диагноз, стала МРТ головного мозга с контрастированием: суправентрикулярно справа в теменной доле визуализируется образование округлой формы неоднородного повышенного сигнала на Т2-взвешенном изображении (ВИ) и пониженного сигнала на Т1-ВИ размером 3,7 × 3,4 × 3,5 см. После внутривенного введения контрастного вещества отмечается повышение сигнала на Т1-ВИ по периферии описанного образования в правой теменной доле.*

Заключение: магнитно-резонансная картина демиелинизирующего заболевания головного мозга с крупным очагом в правой заднелобной области по типу склероза Бало.

После клинического обострения заболевания проведена цитостатическая терапия (митоксантрон 10 мл (20 мг) внутривенно капельно № 1), назначена иммуномодулирующая терапия: 20 мг глатирамера ацетата подкожно. В динамике на МРТ отмечены уменьшение размеров очага, большая выраженность концентрических участков. При катамнестическом наблюдении наблюдается стойкая ремиссия.

Заключение. *Описанный клинический случай представляет интерес в связи с редкостью данного заболевания. Основой диагностики в нашем наблюдении стала МРТ, которая позволила обеспечить прижизненную диагностику этой патологии. Приведенное наблюдение подтверждает тот факт, что при своевременном использовании современных методов лечения может быть достигнута не только стабилизация состояния, но и положительная клиническая и магнитно-резонансная динамика.*

Ключевые слова: *рассеянный склероз, концентрический склероз Бало, атипичные формы рассеянного склероза, периаксиальный лейкоэнцефалит, дистальная олигодендроцитопатия, магнитно-резонансная томография, концентрическая демиелинизация, клиническая картина концентрического склероза Бало, когнитивные нарушения, цитостатическая терапия, плазмаферез, митоксантрон, глатирамера ацетат*

DOI: 10.17650/1818-8338-2016-10-4-71-75

BALO'S CONCENTRIC SCLEROSIS: CLINICAL CASE OF REMISSION

L.V. Lorina, A.O. Burshinov

Ryazan State Medical University named after academician I.P. Pavlov, Ministry of Health of Russia; 9 Vysokovol'tnaya St., Ryazan 390026, Russia

Objective. *Case report of a rare form of multiple sclerosis, Balo's concentric sclerosis (BCS).*

Materials and methods. *66 year old female patient L., admitted with complaints of gait disorder with tendency to fall towards the left side, left upper limb weakness and decreased memory. Neurological examination revealed left sided hemiparesis, and left sided positive Romberg's test. Contrast brain magnetic resonance imaging (MRI) was performed. Treatment was prescribed as well as dynamic follow up during the course of 1.5 years.*

Results. *Based on complaints, clinical picture and MRI result, patient was diagnosed with an atypical form of multiple sclerosis, Balo's concentric sclerosis. The main diagnostic method used confirm the diagnosis was contrast brain MRI: Non homogenous circular-form space occupying lesion with dimensions 3.7 × 3.4 × 3.5 cm was visualized in the supraventricular area of right parietal lobe with increased and decreased signals on T2 and T1 weighted images respectively. Following intravenous administration of contrast substance, an increased T1-WI signal is observed along the periphery of the described lesion in the right parietal lobe. MRI conclusion: brain demyelination disease with large foci in the right post-frontal lobe region, typical of Balo's concentric sclerosis. Following the acute clinical state, cytostatic and immunomodulation therapy was prescribed. MRI dynamic observation revealed decrease in dimensions of the significantly enhanced concentric areas. Follow up demonstrated marked remission.*

Conclusion. *This clinical case is of interest due to the rarity of this disease. The basis of diagnosis in our study was MRI investigation which allows for in vivo diagnosis of this pathology. These observations confirm the fact that timely use of modern methods of treatment can achieve not only stabilization of the patients' state, but also positive clinical and MRI dynamics.*

Key words: *multiple sclerosis, Balo's concentric sclerosis, atypical forms of multiple sclerosis, periaxial leukoencephalitis, distal oligodendrogliopathy, magnetic resonance tomography, concentric demyelination, the clinical picture of Balo's concentric sclerosis, cognitive disorders, plasmapheresis, mitoxantrone, glatiramer acetate*

Введение

Концентрический склероз Бало (КСБ) – редкое демиелинизирующее заболевание центральной нервной системы, рассматриваемое как одна из форм рассеянного склероза (РС), характеризующееся формированием в белом веществе головного мозга концентрических очагов, на срезе напоминающих спил дерева или срез луковицы [1–3].

Впервые концентрические элементы в очагах демиелинизации были упомянуты O. Marburg в 1906 г. [1]. Изначально это заболевание называли периаксиальным лейкоэнцефалитом, согласно определению автора, который показал, что белое вещество головного мозга разрушается по типу концентрических слоев, а аксоны в зонах поражения остаются интактными [4]. Исходя из этого венгерский патолог J. Balo в 1927 г. впервые предположил, что описанная патология является вариантом острого течения РС [2].

Клинические проявления КСБ обычно представлены выраженной очаговой (парезы, афазия, когнитивные нарушения) в сочетании с общемозговой (головная боль, эпилептический синдром) неврологической симптоматикой [2, 4–6]. Большинство описанных в литературе случаев КСБ (всего их менее 100) обычно протекали по типу синдрома острой демиелинизации с монофазным быстро прогрессирующим течением и летальным исходом в течение нескольких недель или месяцев. Однако в последние годы появились публикации клинических наблюдений с большей продолжительностью жизни или спонтанной ремиссией [2, 4, 5]. Описаны также единичные случаи бессимптомного течения КСБ, выявленные при патологоанатомическом вскрытии [2, 4].

Патоморфологически КСБ отличается образованием преимущественно в белом веществе лобных долей обширных очагов демиелинизации, отдельные из которых окружены характерными кольцами, состоящими из зон полного или частичного разрушения миелина. При их микроскопии отмечаются выраженная дегенерация олигодендроцитов, сопровождающаяся их апоптозом, и мелкоклеточные васкулиты. Причина образования специфичных для этой патологии концентрических колец демиелинизации окончательно не ясна [7].

До внедрения в клиническую практику магнитно-резонансной томографии (МРТ) головного мозга диагноз КСБ мог быть установлен только по результатам аутопсии [2].

Основными методами терапии при данном заболевании являются: пульс-терапия глюкокортикоидными препаратами, высокообменный плазмаферез, цитостатическая терапия (митоксантрон). Нет четких показаний к применению какого-то одного из указанных методов, однако обычно придерживаются назначения терапии в следующем порядке: пульс-терапия глюкокортикоидами (солумедрол, метипред) → плазмаферез → цитостатики, прибегая сразу к плазмаферезу или цитостатикам в наиболее тяжелых случаях [4].

Описание случая

Больная Л.*, 66 лет, пенсионерка. Заболела в марте 2014 г., когда появились частые эпизоды головных болей, звон в ушах и голове. При обследовании на МРТ головного мозга от 04.08.2014 изменений не выявлено. С августа 2015 г. к жалобам присоединились шаткость при ходьбе с падениями влево, слабость в левой руке, снижение памяти. Была госпитализирована в областную клиническую больницу г. Рязани (09.09.2015). Физикальное обследование не выявило патологии. В неврологическом статусе: легкий левосторонний гемипарез, в позе Ромберга пошатывание влево.*

МРТ головного мозга с контрастированием от 09.09.2015: суправентрикулярно справа в теменной доле визуализируется образование округлой формы неоднородного повышенного сигнала на Т2-взвешенном изображении (ВИ) и пониженного сигнала на Т1-ВИ размером 3,7 × 3,4 × 3,5 см. После внутривенного введения контрастного вещества отмечается повышение сигнала на Т1-ВИ по периферии описанного образования в правой теменной доле. Заключение: магнитно-резонансная картина демиелинизирующего заболевания головного мозга с крупным очагом в правой заднелобной области по типу склероза Бало (рис. 1).

Установлен диагноз: атипичное демиелинизирующее заболевание с бало-подобным очагом демиелинизации.

Проводилась сосудисто-метаболическая терапия (октолипен, пирацетам, мексидол). На фоне лечения отмечена положительная динамика – уменьшение головных болей, шаткости при ходьбе. Больная выписана из стационара 01.10.2015, при выписке сохранялись легкий левосторонний центральный гемипарез, пошатывание в позе Ромберга. Пациентка была проконсультирована

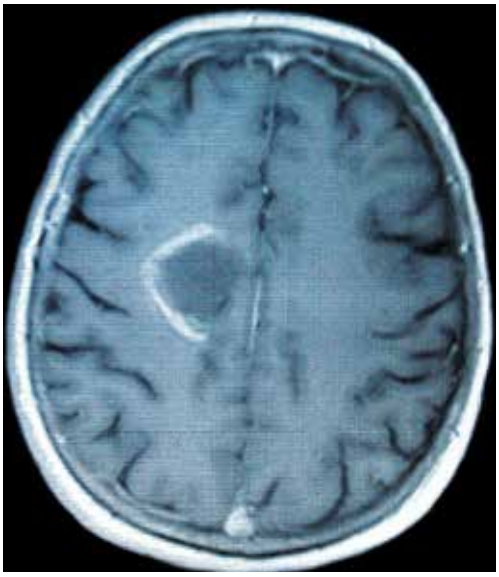

Рис. 1. *Магнитно-резонансная томограмма головного мозга с контрастированием от 09.09.2015, Т1-взвешенное изображение*

в Центре рассеянного склероза, ей были рекомендованы проведение иммуномодулирующей терапии (предпочтительно глатирамера ацетат), контроль МРТ головного мозга в динамике через 1 мес.

В связи с резким ухудшением состояния 19.10.2015 больная вновь была госпитализирована в неврологическое отделение ОКБ г. Рязани. При поступлении: жалобы на звон в голове, преимущественно в теменно-затылочной области, головокружение, шаткость при ходьбе, слабость в левой руке, онемение в кистях обеих рук, учащенное мочеиспускание, запоры, периодическое двоение предметов перед глазами. В неврологическом статусе: центральный парез лицевого нерва справа, дизартрия, легкий левосторонний центральный гемипарез, мышечная сила в левых конечностях снижена до 4–4,5 балла; сухожильные рефлексы S = D, высокие, с расширением справа, рефлекс Бабинского справа; координаторные пробы выполняет с атаксией, в позе Ромберга неустойчива. Нарушение тазовых органов по типу учащения мочеиспускания. Установлен диагноз: атипичный РС (КСБ) с пирамидно-мозжечковой симптоматикой, стадия обострения.

Больной были проведены гормональное лечение солумедролом (1000 мг внутривенно капельно № 5) и курс химиотерапии митоксантроном (10 мл (20 мг) внутривенно капельно, однократно). Состояние пациентки улучшилось, уменьшились шаткость при ходьбе, слабость в левой руке, увеличилась толерантность к физической нагрузке. Назначено 20 мг глатирамера ацетата подкожно.

МРТ головного мозга от 24.11.2015: по сравнению с МРТ от 09.09.2015 изменилась структура очага в правой суправентрикулярной области (стала менее однородной, концентрические участки более выражены), регистрируется уменьшение размеров образования до 3,6 × 3,2 × 3,3 см. Заключение: МРТ-картина атипичного демиелинизирующего процесса в структурах головного мозга (КСБ) (рис. 2).

По данным контрольных МРТ головного мозга (от 25.02.2016, 15.02.2017): без существенной динамики. После внутривенного введения контрастного вещества данных за патологическое повышение сигнала на Т1-ВИ не получено (рис. 3).

При катамнестическом наблюдении (февраль 2017 г.): когнитивные нарушения, медлительность. Сила в левых конечностях снижена до 4,5 балла, сухожильные рефлексы S > D, высокие, с расширением зон. Симптомы Бабинского, Россолимо слева, клонус стопы слева. В позе Ромберга устойчива. Координаторные пробы выполняет удовлетворительно. В когнитивной сфере по Монреальской шкале отмечено нарушение зрительно-конструктивных навыков, исполнительных функций; снижение

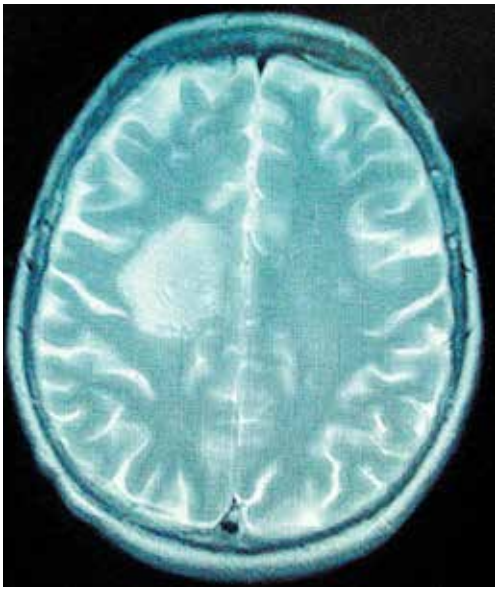

Рис. 2. *Магнитно-резонансная томография головного мозга от 24.11.2015, Т2-взвешенное изображение*

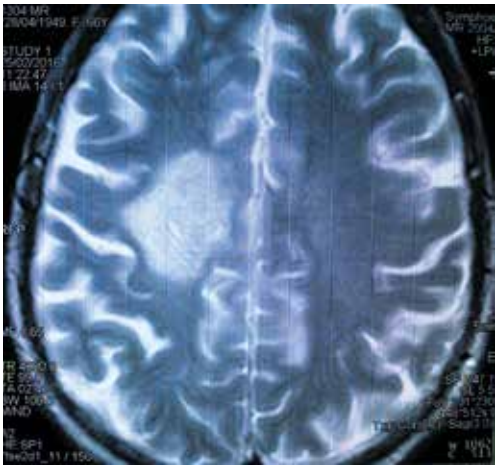

Рис. 3. *Магнитно-резонансная томография головного мозга от 25.02.2016, Т2-взвешенное изображение*

памяти, рассеянность внимания. Сумма баллов по Монреальской шкале когнитивной оценки (MoCA-тест) – 21.

Диагноз: атипичный РС (КСБ) с легким центральным гемипарезом слева, умеренными когнитивными нарушениями, стадия ремиссии.

Обсуждение

Атипичные формы демиелинизации соответствуют одному из морфологических вариантов демиелинизации при РС, описанных C. Luchinetti и соавт. в 2012 г. РС и КСБ обладают сходными патоморфологическими признаками (за исключением слоистого характера очагов поражения при КСБ). Это отличие вызывает большой интерес к изучению патогенеза последнего [1, 3].

КСБ соответствует третьему варианту демиелинизации – дистальной олигодендроцитопатии, при которой выявляются апоптоз олигодендроцитов и снижение экспрессии миелин-ассоциированного гликопротеина, отсутствие циклической нуклеотидной фосфодиэстеразы в миелине. Для очагов демиелинизации 3-го типа было выдвинуто предположение о гистотоксической ишемии [1]. В исследованиях, проводимых C. Stadelmann и соавт. на основании результатов аутопсии 14 больных с КСБ, было обнаружено, что в свежих концентрических очагах демиелинизации выявлен высокий уровень синтетазы оксида азота в макрофагах и микроглии, содержание которой аналогичное при гипоксическом воздействии на ткани [9]. По краям активных очагов и в кольцах авторами был обнаружен разрушенный миелин, протеины которого (гипоксией индуцированный фактор 1α (HIF-1α) и белок теплового шока с молекулярной массой 70 кДа (Hsp70)) вырабатываются олигодендроцитами и в меньшей степени – астроцитами и макрофагами. Исходя из нейропротективных эффектов данных протеинов авторы предположили, что образование колец отражает ограничение дальнейшего разрушения миелина при КСБ [3].

Существует гипотеза, согласно которой очаг при КСБ начинает развиваться из сердцевины, где находится венула, затем демиелинизирующая активность (лимфоциты и воспалительные факторы) из этого участка центробежно распространяется в окружающее вещество мозга. Полярность демиелинизированных слоев свидетельствует о том, что демиелинизирующая активность периодически реактивируется, а затем угасает, так как мигрирует из центра на периферию, запускаясь вновь, когда прибывает новая порция активирующих веществ [3].

МРТ позволяет визуализировать структурные изменения и охарактеризовать особенности процесса, заставляющие думать, прежде всего, о демиелинизации. Наиболее типично наличие одного или нескольких крупных слоистых очагов. Слоистость поражения отражает перемежающиеся участки демиелинизации, частичной миелинизации/ремиелинизации и неизмененного миелина [8]. Внутривенное контрастирование позволяет оценить степень активности процесса. Так, выявленное минимальное периферическое слоистое постконтрастное усиление интенсивности сигнала на отсроченных изображениях, вероятно, свидетельствует о неравномерности нарушения целостности гематоэнцефалического барьера, что, в свою очередь, обусловлено неравномерно протекающим аутоиммунным процессом и типично для демиелинизации. Накопление контрастного вещества преимущественно в периферических кольцах поражения подтверждает данные о том, что процесс развивается не одновременно, а пошагово, в центрифугальном направлении [10]. Взаимосвязь между РС и КСБ также отмечают C. Wang и соавт., которые при проведении МРТ в динамике у 7 больных с КСБ наблюдали появление новых очагов демиелинизации, характерных для обоих заболеваний [6].

В приведенном случае дебют характеризовался преобладанием в клинике пирамидной недостаточности с последующим присоединением умеренных когнитивных нарушений с речевыми расстройствами. Стоит отметить позднее начало заболевания, что нетипично как для РС в целом, так и для КСБ.

По данным литературы [3], КСБ имеет преимущественно плохой прогноз, однако опубликованы данные [8] о пациентах с катамнезом более 5 лет, у которых была достигнута ремиссия заболевания. В нашем случае на фоне лечения митоксантроном через 2 мес после постановки диагноза КСБ было достигнуто уменьшение размеров основной зоны поражения мозга. У пациентки сформировался очаговый неврологический дефицит в виде легкого левостороннего гемипареза, умеренных когнитивных нарушений по данным катамнестического наблюдения в течение 1,5 года. На фоне постоянного применения иммуномодулирующей терапии глатирамера ацетатом клинических обострений не зарегистрировано, при динамической МРТ не отмечалось каких-либо изменений в нейровизуализационной картине. Полученные результаты свидетельствуют о стабилизации патологического процесса.

Заключение

Описанный клинический случай представляет интерес в связи с редкостью данного заболевания. Основой диагностики в нашем наблюдении была МРТ, которая позволяет выявить признаки, топически соответствующие патоморфологическим изменениям при КСБ, и обеспечить прижизненную диагностику этой патологии.

Данные нашего наблюдения подтверждают тот факт, что КСБ является заболеванием, не всегда заканчивающимся летально. При своевременном использовании современных методов лечения может быть достигнута не только стабилизация состояния, но и положительная клиническая и магнитно-резонансная динамика.

ЛИТЕРАТУРА / REFERENCES

1. Воробьева А.А., Коновалов Р.Н., Кротенкова М.В. и др. Склероз Бало и бало-подобные синдромы: диагностика и лечение. Анналы клинической и экспериментальной неврологии 2015;9(1):37–40. [Vorob'eva A. A., Konovalov R.N., Krotenkova M.V. et al. Sclerosis of Balo and Balo-like syndromes: diagnosis and treatment. Annaly klinicheskoy i eksperimental'noy nevrologii = Annals of Clinical and Experimental Neurology 2015;9(1): 37–40. (In Russ.)].
2. Лихачев С.А., Брант Е.В., Марьенко И.П. и др. Клиническая и нейровизуализационная характеристика концентрического склероза Бало: анализ собственных наблюдений. Неврологический журнал 2015; 20(4):14–22. [Likhachev S.A., Brant E.V., Mar'enko I.P. et al. Clinical and imaging features of Balo's concentric sclerosis: an analysis of our own case reports. Nevrologicheskiy zhurnal = Neurological Journal 2015;20(4):14–22. (In Russ.)].
3. Полозов М.А., Турова Е.Л., Волкова Л.И., Марков И.С. Концентрический склероз Бало (клинические наблюдения). Уральский медицинский журнал 2014;9(123):33–9. [Polozov M.A., Turova E.L., Volkova L.I., Markov I.S. Balo's concentric sclerosis (clinical cases). Ural'skiy medicinskiy zhurnal = Ural Medical Journal 2014;9(123):33–9. (In Russ.)].
4. Серков С.В., Попова Е.В., Бойко А.Н. и др. Концентрический склероз Бало: редкое наблюдение и стабилизация при лечении. Журнал неврологии и психиатрии им. С.С. Корсакова 2012;(1):90–3. [Serkov S.V., Popova E.V., Boyko A.N. et al. Balo's concentric sclerosis: a rare case and the stabilization on the treatment. Zhurnal nevrologii i psikhiatrii im. S.S. Korsakova = S.S. Korsakov Journal of Neurology and Psychiatry 2012;(1):90–3. (In Russ.)].
5. Mihailescu G., Mitrea D.A., Vladila A.M., Nica S.M. Balo's concentric sclerosis in a young female patient: case report and review of the literature. J Med Med Sci 2015;4(12):514–9.
6. Wang C., Zhang K.N., Wu X.M. et al. Balo's disease showing benign clinical course and co-existence with multiple sclerosis – like lesions in Chinese. J Mult Scler 2008;14(3):418–24. DOI: 10.1177/1352458507084036.
7. Пономарев В.В. Клинические варианты рассеянного склероза. Международный неврологический журнал 2009;6(28):115–20. [Ponomarev V.V. Clinical variants of multiple sclerosis. Mezhdunarodnyy nevrologicheskiy zhurnal = International Neurological Journal 2009;6(28):115–20. (In Russ.)].
8. Karaarslan E., Altintas A., Senol U. et al. Balo's concentric sclerosis: clinical and radiologic features of five cases. AJNR Am J Neuroradiol 2001;22(7):1362–7. PMID: 11498428.
9. Stadelmann C., Ludwin S., Tabira T. et al. Tissue preconditioning may explain concentric lesions in Balo's type of multiple sclerosis. Brain 2005;128(Pt5):979–87. DOI: 10.1093/brain/awh457. PMID: 15774507.
10. Трофимова Т.Н., Малахова Е.С., Савинцева Ж.И. и др. Концентрический склероз Бало. Лучевая диагностика и терапия 2011;2(2):77–81. [Trofimova T.N., Malakhova E.S., Savintsev Zh.I. et al. Concentric sclerosis of Balo. Luchevaya diagnostika i terapiya = Radiation Diagnostics and Therapy 2011;2(2):77–81. (In Russ.)].

КЛИНИЦИСТ 4'2016/1'2017 ТОМ 10/11 | THE CLINICIAN 4'2016/1'2017 VOL. 10/11

РОЛЬ ВЫСОКОПОЛЬНОЙ МАГНИТНО-РЕЗОНАНСНОЙ ТОМОГРАФИИ ГОЛОВНОГО МОЗГА В ДИАГНОСТИКЕ РАННЕЙ СТАДИИ БОЛЕЗНИ ПАРКИНСОНА: КЛИНИЧЕСКИЙ СЛУЧАЙ

Н.А. Шнайдер, М.Р. Сапронова, М.М. Петрова, И.П. Артюхов

ФГБОУ ВО «Красноярский государственный медицинский университет им. проф. В.Ф. Войно-Ясенецкого» Минздрава России; Россия, 660022 Красноярск, ул. Партизана Железняка, 1,

Неврологический центр эпилептологии, нейрогенетики и исследований мозга Университетской клиники ФГБОУ ВО «Красноярский государственный медицинский университет им. проф. В.Ф. Войно-Ясенецкого» Минздрава России; Россия, 660021 Красноярск, ул. Карла Маркса, 124

Контакты: *Маргарита Рафаильевна Сапронова sapronova.mr@yandex.ru*

Цель работы *– продемонстрировать на клиническом примере роль высокопольной магнитно-резонансной томографии (МРТ) головного мозга в диагностике ранней стадии болезни Паркинсона.*

Материалы и методы. *Больная Ш., 1962 г. р. (53 года), обратилась в Неврологический центр эпилептологии, нейрогенетики и исследований мозга Университетской клиники КрасГМУ им. проф. В.Ф. Войно-Ясенецкого с клиникой ранней стадии болезни Паркинсона. Пациентка назначенные рекомендации невролога не выполняла в связи с сомнениями в правильности диагностики своего заболевания (диагноз установлен клинически). Для подтверждения диагноза больной рекомендовано проведение высокопольной МРТ головного мозга по протоколу нейродегенеративных заболеваний, включая изображения, взвешенные по магнитной восприимчивости (SWI, susceptibility weighted imaging), и магнитно-резонансную спектроскопию на уровне подкорковых ганглиев больших полушарий и черной субстанции ствола мозга.*

Результаты. *На МРТ головного мозга в SWI-режиме выявлены структурные изменения черной субстанции (отсутствие нигросомы 1 с обеих сторон) – ранние нейрорадиологические признаки болезни Паркинсона.*

Заключение. *В данном клиническом примере показана роль высокопольной МРТ головного мозга в диагностике ранней стадии болезни Паркинсона. Следует сохранять настороженность врачей первичного звена здравоохранения (участковые терапевты, семейные врачи, неврологи) относительно дебюта болезни Паркинсона даже у пациентов моложе 50 лет.*

Ключевые слова: *болезнь Паркинсона, магнитно-резонансная томография, нейровизуализация, нейродегенерация, паркинсонизм, нигросома, черная субстанция, диагностика, ранняя стадия болезни Паркинсона, ранняя диагностика*

DOI: 10.17650/1818-8338-2016-10-4-76-80

THE ROLE OF HIGH FIELD MAGNETIC RESONANCE IMAGING OF THE BRAIN IN THE DIAGNOSIS OF EARLY-STAGE PARKINSON'S DISEASE: A CLINICAL CASE

N.A. Shnayder, M R. Sapronova, M.M. Petrova, I.P. Artyukhov

Krasnoyarsk State Medical University named after prof. V.F. Voyno-Yasenetskiy of the Ministry of Health of Russia; 1 Partizana Zheleznyaka St., Krasnoyarsk 660022, Russia,

Neurological Center of Epileptology, Neurogenetic and Brain Research of University Clinic of the Krasnoyarsk State Medical University named after prof. V.F. Voyno-Yasenetskiy of the Ministry of Health of Russia; 124 Karla Marksa St., Krasnoyarsk 660022, Russia

Objective: *to demonstrate the role of high field magnetic resonance imaging (MRI) in the diagnosis of early-stage Parkinson's disease on a clinical case.*

Materials and methods. *Patient S., 1962 (53 years), referred to the Neurological Center of Epileptology, Neurogenetic and Brain Research of University Clinic of the Krasnoyarsk State Medical University named after prof. V.F. Voyno-Yasenetskiy with of the early stages of Parkinson's disease. The patient received the recommendation of a neurologist was not performed in connection with the doubts about the correctness of his diagnosis of the disease (diagnosed clinically). To confirm the diagnosis, the patient is recommended to carry out high field MRI of the brain according to the Protocol of neurodegenerative diseases, including images, weighted by magnetic susceptibility (SWI) and magnetic resonance spectroscopy at the level of subcortical ganglia of the cerebral hemispheres and substantia nigra of the brain stem.*

Results. *On brain MRI in SWI mode revealed structural changes of the substantia nigra (absence of Nigrosome-1 on both sides) – early signs of MRI-negative cases of Parkinson's disease.*

Conclusion. *In this clinical example illustrates the role of high field MRI in the diagnosis of early-stage Parkinson's disease. Should remain wary of doctors of primary health care (district internists, family practitioners, neurologists) regarding the debut of Parkinson's disease even in patients younger than 50 years.*

Key words: *Parkinson's disease, magnetic resonance imaging, neuroimaging, neurodegeneration, parkinsonism, nigrosoma, substantia nigra, diagnosis, early stage Parkinson's disease, early diagnosis*

Введение

Достижения современной медицины позволили существенно увеличить продолжительность жизни населения. По данным Организации объединенных наций, число лиц старше 65 лет к 2050 г. будет достигать 2 млрд человек. В России насчитывается не менее 18 млн пожилых людей. Соответственно, возрастает число людей, страдающих хроническими и нейродегенеративными заболеваниями. Болезнь Паркинсона (БП) является вторым по распространенности (после болезни Альцгеймера) нейродегенеративным заболеванием человека [1]. Нейродегенеративные процессы, приводящие к развитию БП, активно протекают в течение многих лет, вызывая дисфункции нейронов и приводя, в конечном счете, к их гибели еще до появления явных клинических симптомов. Первые видимые признаки заболевания проявляются после почти полной деградации нигростриарной дофаминергической системы и истощения компенсаторных механизмов мозга [2]. Как следствие, лечение больных начинается тогда, когда уже практически отсутствуют мишени для воздействия лекарственных средств. Выявление заболевания на доклинической стадии с использованием методов функциональной нейровизуализации возможно уже сегодня. Однако их широкое применение ограничено в связи с низкой доступностью и высокой стоимостью исследований. До недавнего времени методы структурной нейровизуализации в рамках диагностики БП рассматривались как малоинформативные. Однако в настоящее время предложен новый нейрорадиологический тест для диагностики БП с применением метода магнитно-резонансной томографии (МРТ) в режиме изображений, взвешенных по магнитной восприимчивости (SWI, susceptibility weighted imaging). Это относительно новая импульсная последовательность МРТ, впервые описанная E.M. Haacke и соавт. в 2004 г. [3, 4]. В качестве контрастного агента используется магнитная восприимчивость таких веществ, как деоксигемоглобин, железо и кальций. Британские ученые из Медицинской школы Университета Ноттингема и Королевского медицинского центра при изучении мозга применяли метод МРТ на аппаратах повышенной мощности (7 Тл) и разрешающей способности. Им удалось обнаружить структурные изменения тканей мозга в середине черной субстанции (substantia nigra), характерные для людей с БП. Оказалось, что у здоровых людей эта область напоминает изображение хвоста ласточки, что обеспечивается визуализацией нигросомы 1 (гиперинтенсивного участка в окружении тканей с низкой интенсивностью сигнала). У пациентов с БП характерное разделение черной субстанции на 2 доли «ласточкиного хвоста» пропадает. Для проверки своего метода ученые провели 114 сканирований головного мозга с высоким разрешением. В 94 % случаев им удалось поставить точный диагноз. Дальнейшие исследования показали, что «ласточкин хвост» (или его отсутствие) можно разглядеть и на аппаратах мощностью 3 Тл (рис. 1–3) [5].

Описание случая

Больная Ш., *1962 г. р. (53 года), обратилась в Неврологический центр эпилептологии, нейрогенетики и исследований мозга Университетской клиники КрасГМУ им. проф. В.Ф. Войно-Ясенецкого (НЦ УК) с жалобами на замедленность и скованность движений, преимущественно в правых конечностях, нарушение почерка (размашистость), ощущения «подволакивания» правой ноги при ходьбе, замедление темпа ходьбы, замедление речи с появлением прерывистости. Больная обратилась к участковому терапевту, затем к специалисту Центра инновационной неврологии, экстрапирамидных заболеваний и ботулинотерапии, где ей впервые был выставлен клинический диагноз БП 1,0–1,5 стадии по Хен–Яру. Рекомендован поэтапный подбор пролонгированной формы прамипексола (мирапекс ПД) с повышением суточной дозы до целевой 1,5 мг/сут. Однако до момента консультации пациентка препарат не принимала, но увеличила свою повседневную активность – совершала длительные пешие прогулки, что привело к улучшению состояния в виде уменьшения ригидности мышц правых конечностей, улучшения речи. Для подтверждения диагноза, основываясь на знаниях, полученных в сети Интернет, пациентка запланировала проведение позитронно-эмиссионной томографии головного мозга. Данный метод исследования доступен в Красноярске на базе ГБУЗ «Красноярский краевой клинический онкологический диспансер им. А.И. Крыжановского», но не входит в утвержденный Стандарт обследования при БП в рамках общего медицинского страхования, в связи с чем в проведении исследования в рамках самообращения больной было отказано. Для подтверждения диагноза она повторно обратилась в НЦ УК в июне 2016 года, где было рекомендовано проведение высокопольной МРТ головного мозга по протоколу нейродегенеративных заболеваний в режиме SWI с магнитно-резонансной спектроскопией на уровне подкорковых ганглиев. Протокол обследования: на серии МРТ, взвешенных по T1 и T2 в 3 проекциях, визуализированы суби супратенториальные структуры. Использованы последовательности: изотропная E1-3D с толщиной среза 1 мм с получением мультипланарных реконструкций, T2-TSE, FLAIR с толщиной среза 2 мм, DWI с толщиной среза 4 мм, SWI с толщиной среза 0,6 мм. Срединные*

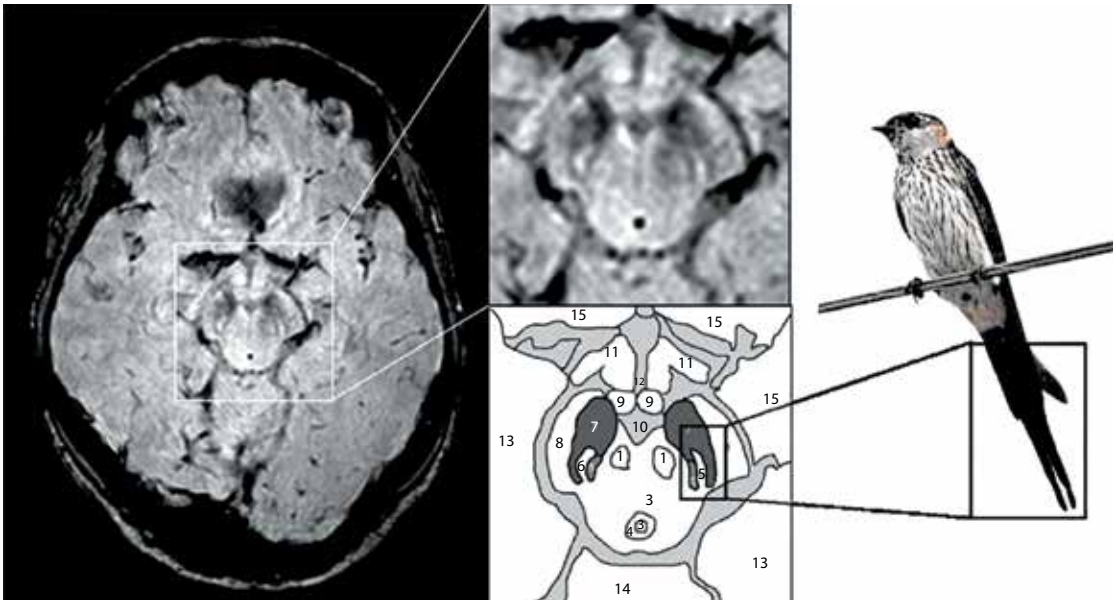

Рис. 1. *Магнитно-резонансная томограмма головного мозга (3 Тл, SWI) здорового человека, аксиальный срез на уровне нигросомы 1 с увеличением среднего мозга (справа, сверху) и схематическим изображением соответствующих анатомических структур (справа, снизу): 1 – красное ядро, 2 – покрышка среднего мозга, 3 – водопровод, 4 – периводопроводное серое вещество, 5 – медиальная петля, 6 – нигросома 1, 7 – черное вещество, 8 – ножки мозга, 9 – сосцевидное тело, 10 – интерпедикулярная ямка, 11 – зрительная лучистость, 12 – третий желудочек, 13 – височная доля, 14 – мозжечок, 15 – лобная доля (адаптировано из [5])*

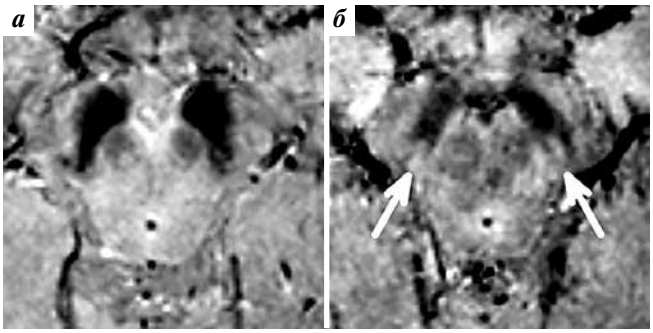

Рис. 2. *Высокопольная магнитно-резонансная томограмма головного мозга (SWI-режим): а – пациентка с БП (60 лет), отсутствие нигросомы 1 с обеих сторон; б – здоровый человек (женщина, 61 год), нигросома 1 присутствует с обеих сторон (адаптировано из [5])*

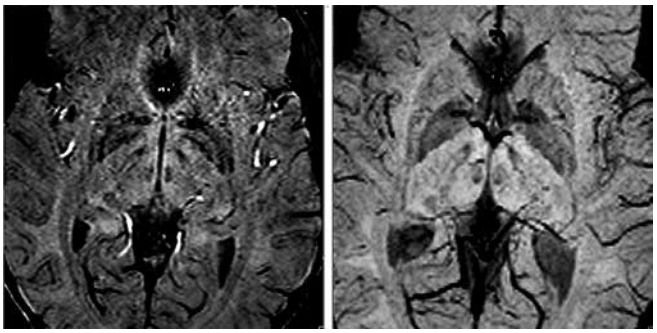

Рис. 3. *Магнитно-резонансная томограмма головного мозга здорового человека, аксиальный срез на уровне нигросомы 1 (1,5 Тл, SWI-режим). Собственное наблюдение*

структуры головного мозга не смещены. Дифференциация на серое и белое вещество головного мозга удовлетворительная. Боковые желудочки мозга обычных размеров, умеренно асимметричны (D = S), III и IV желудочки, базальные цистерны не изменены. Хиазмальная область без особенностей. По верхней поверхности гипофиза парасагиттально слева определяется кистозное образование, имеющее слабо гиперинтенсивный по T1 и гипоинтенсивный по T2 сигнал размером 0,4 × 0,4 см (киста кармана Ратке). В белом веществе лобных долей субкортикально отмечаются единичные гиперинтенсивные по T2 очаги размером до 0,2–0,3 см, без признаков перифокального отека, дистрофического характера. В больших полушариях и в ножках мозга отмечаются расширенные периваскулярные пространства Вирхова–Робина. Субарахноидальные пространства неравномерно умеренно расширены по конвекситальной поверхности мозга. Миндалины мозжечка расположены на уровне большого затылочного отверстия. Кора больших полушарий мозга, борозды и извилины развиты правильно. Участки кортикальных мальформаций, нарушения формирования извилин не определяются. Базальные структуры (хвостатые ядра, скорлупа, бледные шары) симметричные, без убедительных признаков уменьшения объема, сигнал от них по T1 и T2 не изменен. По данным магнитно-резонансной спектроскопии, убедительные данные за уменьшение уровней основных метаболитов (NAA, Cho, Cr), а также их отношений (NAA/Cr, NAA/Cho, Cho/Cr) отсутствуют; уровни метаболитов в симметричных интралатеральных отделах базальных структур одинаковы. Признаков атрофических изменений ствола головного мозга не выявлено. Участков патологического магнитно-резонансного сиг-

нала на диффузно-взвешенных изображениях, участков измененного сигнала на карте измеряемого коэффициента диффузии не зарегистрировано. На прицельных SWI-изображениях среднего мозга отмечается пониженная интенсивность сигнала от красных ядер и черной субстанции. При этом структурная субъединица черной субстанции (нигросома 1) не визуализируется с обеих сторон.

Заключение: магнитно-резонансная картина явлений наружной заместительной гидроцефалии. Единичные очаговые изменения вещества головного мозга дистрофического характера. Киста кармана Ратке. Структурные изменения черной субстанции (отсутствие нигросомы 1 с обеих сторон) – магнитно-резонансные признаки болезни Паркинсона (рис. 4).

Полученные результаты МРТ в сочетании с клиническими диагностическими критериями Банка мозга общества БП Великобритании (наличие синдрома паркинсонизма, асимметричный дебют, медленное и постепенное прогрессирование заболевания, отсутствие критериев, исключающих БП) позволили подтвердить клинический диагноз и стадию БП. Пациентке разъяснена суть полученных результатов исследования, даны рекомендации по немедикаментозной и медикаментозной профилактике прогрессирования заболевания.

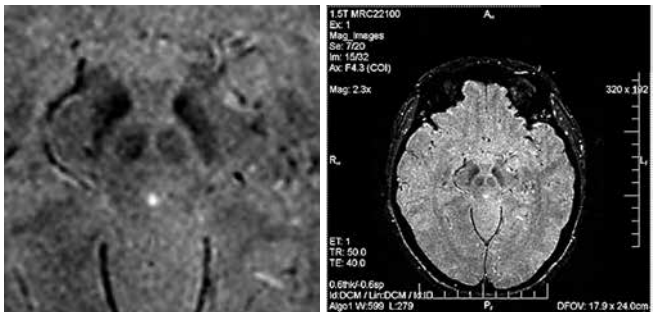

Рис. 4. *Пациентка Ш.: магнитно-резонансная томограмма головного мозга, аксиальный срез на уровне нигросомы 1 (1,5 Тл, SWI-режим) – отсутствие нигросомы 1 с обеих сторон*

Обсуждение

На сегодняшний день методы функциональной нейровизуализации, такие как позитронно-эмиссионная томография, однофотонная эмиссионная компьютерная томография, протонная магнитно-резонансная спектроскопия, все чаще используются для прижизненной диагностики БП, выяснения нейропатологических механизмов и компенсаторных реакций, лежащих в основе симптомов, а также для мониторинга прогрессирования заболевания [6]. Методы функциональной нейровизуализации представляют собой надежные биомаркеры для раннего выявления БП и оценки прогрессирования заболевания, что особенно актуально на доклинической стадии заболевания, а также для здоровых лиц с высоким риском развития БП. Наряду с инструментальными методами диагностики активно изучаются и лабораторные маркеры БП. Но их выбор значительно усложняется из-за генетической и, как следствие, биохимической гетерогенности заболевания [7]. Доступные методы функциональной нейровизуализации, бесспорно, достоверны в диагностике немоторной стадии БП, но их недостатками по-прежнему являются низкая доступность, высокая стоимость, необходимость введения фармпрепаратов, лучевая нагрузка, что не позволяет использовать их широко. Современные возможности структурной нейровизуализации, конечно, уступают функциональным методам в определении доклинических форм, но могут быть эффективными для пациентов с ранней и развернутой стадией БП, когда требуется подтвердить или дифференцировать диагноз [8, 9].

Заключение

Как правило, дебют БП приходится на пожилой возраст. Однако следует сохранять настороженность относительно развития заболевания и у более молодых пациентов. Методы функциональной нейровизуализации вносят неоценимый вклад в диагностику БП на ранней и даже преклинической стадиях, но остаются малодоступными. В настоящее время возросла роль методов структурной нейровизуализации (МРТ головного мозга в SWI-режиме), которые позволяют не только исключить признаки вторичного паркинсонизма, но и выявить характерные изменения черной субстанции при БП (отсутствие нигросомы 1). Однако стоит отметить, что этот признак может встречаться и при других нейродегенеративных заболеваниях [10].

ЛИТЕРАТУРА / REFERENCES

1. Сапронова М.Р., Шнайдер Н.А. Эпидемиологическая и клинико-генетическая характеристика болезни Паркинсона (на примере Железногорска). Неврология, нейропсихиатрия, психосоматика 2014;6 (4):59–64. [Sapronova M.R., Shnayder N.A. The epidemiological, clinical, and genetic characteristics of Parkinson's disease (in case of Zheleznogorsk). Nevrologiya, neyropsikhiatriya, psikhosomatika = Neurology, Neuropsychiatry, Psychosomatics 2014;6(4):59–64. (In Russ.)]. DOI:10.14412/2074-2711-2014-4-59-64.
2. Kalia L.V., Lang A.E. Parkinson's disease. Lancet 2015;386 (9986):896–912. DOI: 10.1016/S0140–6736(14) 61393–3.
3. Gasparotti R., Pinelli L., Liserre R. New MR sequences in daily practice: susceptibility weighted imaging. A pictorial essay. Insights Imaging 2011;2(3):335–47.

DOI: 10.1007/s13244-011-0086-3. PMID: 22347957.
4. Haacke E.M., Makki M., Ge Y. et al. Characterizing iron deposition in multiple sclerosis lesions using susceptibility weighted imaging. J Magn Reson Imaging 2009;29(3):537–44. DOI: 10.1002/jmri. 21676.
5. Schwarz S.T., Afzal M., Morgan P.S. et al. The "swallow tail" appearance of the healthy nigrosome – a new accurate test of Parkinson's disease: a case-control and retrospective cross-sectional MRI study at 3T. PLoSOne 2014;9(4):e93814. DOI: 10.1371/journal.pone.0093814.
6. Reimão S., Pita Lobo P., Neutel D. et al. Substantia nigra neuromelanin magnetic resonance imaging in de novo Parkinson's disease patients. Eur J Neurol 2015; 22(3):540–6. DOI: 10.1111/ene.12613.
7. Alieva A.Kh., Filatova E.V., Karabanov A.V. et al. Potential biomarkers of the earliest clinical studies of Parkinson's disease. Parkinsons Dis 2015;2015:294396. DOI: 10.1155/2015/294396.
8. Reimão S., Ferreira S., Nunes R.G. et al. Magnetic resonance correlation of iron content with neuromelanin in thesubstantia nigra of early-stage Parkinson's disease. Eur J Neurol 2016;23(2):368–74. DOI: 10.1111/ene. 12838.
9. Pavese N., Brooks D.J. Imaging neurodegeneration in Parkinson's disease. Biochim Biophys Acta 2008;1792(7):722–9. DOI: 10.1016/j.bbadis. 2008.10.003.
10. Rizzo G., Zanigni S., Blasi R. et al. Brain MR Contribution to the Differentia-Diagnosis of Parkinsonian Syndromes: An Update. Parkinsons Dis 2016;2016: 2983638. DOI: 10.1155/2016/2983638. PMID: 27774334.

ДОФАМИНОВЫЙ ДИЗРЕГУЛЯЦИОННЫЙ СИНДРОМ ПРИ БОЛЕЗНИ ПАРКИНСОНА И ПОДХОДЫ К ЕГО МЕДИКАМЕНТОЗНОЙ КОРРЕКЦИИ

С.М. Омарова, Н.В. Федорова

Кафедра неврологии ФГБОУ ДПО «Российская медицинская академия непрерывного профессионального образования» Минздрава России; Россия, 125993 Москва, ул. Баррикадная, 2/1, стр. 1;
Центр экстрапирамидных заболеваний; Россия, 125284 Москва, 2-й Боткинский проезд, 7, корп. 1

Контакты: *Наталия Владимировна Федорова natalia.fedorova@list.ru*

Цель работы *– описание клинического случая дофаминового дизрегуляционного синдрома (ДДС) с компульсивным приемом больших доз препаратов леводопы у пациента с болезнью Паркинсона (БП).*

Материалы и методы. *Больной Р., 1956 г. р., болен БП с 2004 г., когда впервые отметил изменение почерка, трудности в выполнении мелких движений правой рукой. Терапия была начата препаратом леводопа/бенсеразид в дозе 300 мг/сут. Со временем симптомы заболевания стали нарастать, присоединились нарушения походки, моторные флуктуации. Продолжительность действия после приема однократной дозы леводопы/бенсеразида постепенно сократилась до 2 ч, появились дискинезии пика дозы, а также постуральная неустойчивость с частыми падениями. В 2012 г. в клинической картине заболевания появились симптомы ДДС. Пациент самостоятельно повышал дозу препарата, сокращал интервалы между приемами лекарства, не соблюдал рекомендации врача. На фоне приема очередной дозы леводопы/бенсеразида родственники стали отмечать появление у пациента состояния эйфории. На момент обращения на кафедру неврологии РМАНПО в начале 2016 г. суточная эквивалентная доза леводопы составляла 2000 мг, из них 800 мг принимались в ночное время суток.*

Результаты. *Пациент был переведен на трехкомпонентный современный препарат леводопы – Сталево (леводопа + карбидопа + энтакапон) 150 мг + леводопа/бенсеразид 50 мг 6 раз в день (суточная доза 1200 мг). На фоне снижения суточных доз леводопы за счет перевода больного на трехкомпонентный препарат с большей биодоступностью было отмечено значительное уменьшение моторных и немоторных симптомов, отмечалось значительное удлинение эффекта от приема однократной дозы леводопы. На протяжении 1 года наблюдения был отмечен постепенный регресс симптомов ДДС, удалось увеличить промежутки времени между приемами препарата, пациент перестал принимать лекарство ночью, значительно уменьшилась выраженность флуктуаций, лекарственных дискинезий.*

Заключение. *В данном клиническом случае отображены проявления ДДС на фоне длительного компульсивного приема высоких доз леводопы, значительно превышающих суточную (необходимую для контроля моторных симптомов). Одним из подходов к уменьшению высоких доз леводопы и контроля моторных флуктуаций является назначение препарата Сталево, который стабилизирует уровень леводопы в плазме и обеспечивает более постоянную стимуляцию дофаминовых рецепторов стриатума.*

Ключевые слова: *болезнь Паркинсона, дофаминовый дизрегуляционный синдром, дофаминергические препараты, трехкомпонентный препарат леводопы Сталево, импульсивно-компульсивные расстройства, пандинг, агонисты дофаминовых рецепторов, ингибитор ДОФА-декарбоксилазы, ингибитор катехол-О-метилтрансферазы энтакапон, унифицированная шкала оценки болезни Паркинсона*

DOI: 10.17650/1818-8338-2016-10-4-81-85

DOPAMINE DYSREGULATION SYNDROME IN PARKINSON'S DISEASE AND APPROACHES TO ITS CORRECTION WITH DRUGS

S.M. Omarova, N.V. Fedorova

Department of Neurology, Russian Medical Academy of Continuous Professional Education, Ministry of Health of Russia; Build. 1, 2/1 Barrikadnaya St., Moscow 125993, Russia;
Center of Extrapyramidal Disorders; Build. 1, 7 2nd Botkinskiy proezd, Moscow 125284, Russia

The objective *is to describe a clinical case of dopamine dysregulation syndrome (DDS) with compulsive intake of large doses of levodopa in a patient with Parkinson's disease (PD).*

Materials and methods. *Male patient R., born in 1956, has had PD since 2004 when he noticed changes in his handwriting, difficulties to perform small movements with the right hand. Therapy with levodopa/benserazide was started at 300 mg/day. With time symptoms of the disease escalated: gait impairment and motor fluctuations started. Action duration after administration of levodopa/benserazide sin-*

gle dose shortened to 2 hours, peak dose dyskinesia developed, as well as instability with frequent falls. In 2012, clinical picture of the disease included symptoms of DDS. The patient independently increased the drug dose, decreased time between doses, didn't follow the doctor's recommendations. Relatives noticed a state of euphoria in the patient after taking a dose of levodopa/benserazide. At the time of visiting the Department of Neurology of the Russian Medical Academy of Continuous Professional Education in the beginning of 2016, the daily equivalent levodopa dose was 2000 mg, and 800 mg of it were taken at night.

Results. *The patient was transferred to a three-component modern levodopa drug Stalevo (levodopa + carbidopa + entacapone) 150 mg + levodopa/benserazide 50 mg 6 times a day (daily dose 1200 mg). Decreased levodopa daily dose achieved by transferring the patient to a three-component drug with better bioavailability lead to significant reduction of motor and non-motor symptoms, significant increase in effect duration after a single dose of levodopa. In a year of follow-up, DDS symptoms gradually regressed, time between drug administration increased, the patient stopped taking the drug at night, fluctuations and drug-induced dyskinesias significantly decreased.*

Conclusion. *In this clinical case, manifestations of DDS caused by long-term compulsive levodopa intake at doses significantly exceeding daily dose (necessary for control of motor symptoms) are described. One of the approaches to reduction of high doses of levodopa and control of motor fluctuations is prescription of Stalevo which stabilizes levodopa level in plasma and provides a more continuous stimulation of dopamine receptors in the striatum.*

Key words: *Parkinson's disease, dopamine dysregulation syndrome, dopaminergic drugs, three-component levodopa drug Stalevo, impulsive-compulsive disorders, punding, dopamine receptor agonists, DOPA-decarboxylase inhibitor, catechol-O-methyltransferase inhibitor encaptone, Unified Parkinson's Disease Rating Scale*

Введение

Болезнь Паркинсона (БП) – хроническое прогрессирующее нейродегенеративное заболевание, в основе которого лежит постепенная гибель нейронов черной субстанции, которое помимо гипокинезии, ригидности, тремора и постуральной неустойчивости проявляется широким спектром немоторных проявлений. Наиболее эффективными в лечении БП являются дофаминергические препараты (леводопа и агонисты дофаминовых рецепторов (АДР)), однако в некоторых случаях они могут провоцировать такие осложнения, как импульсивно-компульсивные расстройства (ИКР). ИКР при БП проявляются следующим образом: компульсивным шопингом, перееданием, игроманией, гиперсексуальностью, дофаминовым дизрегуляционным синдромом (ДДС) и пандингом. Распространенность ИКР при БП, по данным различных авторов, составляет от 7,7 до 31,3 % [1–4].

ДДС представляет собой комплекс симптомов, развивающихся на фоне симптоматической терапии БП и проявляющихся компульсивным приемом дофаминергических препаратов. Данный синдром, как правило, появляется у пациентов с БП, страдающих моторными и немоторными флуктуациями, получающих высокие дозы дофаминергических препаратов в течение длительного времени. Распространенность ДДС среди пациентов с БП составляет 3–4 % [5]. Факторами риска его возникновения являются: наличие в анамнезе алкоголизма, наркомании, психических расстройств, авантюрные черты характера, а также прием дофаминергических препаратов в высоких дозах [6]. ДДС может выступать как самостоятельный синдром или же сочетаться с другими проявлениями ИКР [7].

У большинства пациентов с БП, получающих препараты леводопы на ранних стадиях, отмечается «драматический эффект» терапии. Однако после периода так называемого «медового месяца» лечения БП, продолжительность которого, по новым данным, составляет всего 2 года, у многих больных появляется нестабильность контроля симптомов заболевания. Например, они могут обнаружить, что симптомы болезни начинают возвращаться или становятся более выраженными до того, как им необходимо принять следующую дозу, или они начинают более четко ощущать эффект препаратов леводопы. Подобное более раннее возвращение или ухудшение симптомов заболевания относится к ранним флуктуациям, или феномену истощения дозы.

Клинические проявления феномена истощения дозы могут отличаться у разных пациентов; они могут включать возвращение как моторных (тремор, мышечная ригидность и гипокинезия), так и немоторных (страх, тревога, изменения настроения, гипергидроз, болевые ощущения, мышечные спазмы) симптомов. Появление феномена истощения дозы леводопы в некоторых случаях приводит к бесконтрольному приему препаратов и развитию ДДС.

Пандинг является вариантом стереотипии, который проявляется непрерывным перебиранием или собиранием тех или иных предметов, их сортировкой, сборкой или разборкой. Как пандинг могут быть расценены и другие виды поведения, которые проявляются навязчивым пением, сочинительством, перекладыванием бумаг, рисованием, написанием книг и статей, коллекционированием различных предметов, бесцельной ездой за рулем, прогулками. В литературе существуют описания случаев усиления ранее существующих творческих способностей у пациентов, получающих дофаминергические препараты [8], что может быть связано с увеличением уровня дофамина в лобно-подкорковых кругах, которые соединяют медиальную префронтальную кору головного мозга, переднюю поясную извилину, лимбическую систему и вентральный стриатум [1].

Описание случая

***Пациент Р.**, 1956 г. р., автомобильный механик. Заболевание дебютировало в 2004 г., когда он впервые отметил изменение почерка, трудности в выполнении мелких движений правой рукой, затем появился тремор правой руки, возникающий в покое. Диагноз БП был уставлен в 2005 г. Терапия была начата леводопой/бенсеразидом в дозе 300 мг/сут. Со временем симптомы заболевания стали нарастать, присоединились нарушения походки. Доза леводопы в 2010 г. была увеличена до 800 мг/сут. Позже присоединились феномен истощения дозы леводопы в виде периодов «включения–выключения», состояние значительно ухудшалось к приему следующей дозы леводопы: усиливалось дрожание правой руки, значительно нарастала скованность, ухудшалось настроение, появлялись тревога, усиленная потливость. В ночное время отмечалось учащенное мочеиспускание (до 5 раз). Продолжительность действия однократной дозы леводопы постепенно сократилась до 2 ч. С начала 2010 г. в поведении пациента стали отмечаться стереотипные действия (пандинг), которые заключались в бессмысленном, навязчивом перекладывании инструментов в гараже, ремонтировании автомобиля; пациент проводил в гараже по несколько часов в день. В 2011 г. появились дискинезии пика дозы, а также постуральная неустойчивость с частыми падениями.*

В 2012 г. в клинической картине заболевания появились симптомы ДДС. Пациент постоянно смотрел на часы, с нетерпением ожидая времени очередного приема леводопы, самостоятельно повышал дозу препарата, сокращал интервалы между приемами лекарственного средства. При этом он не соблюдал рекомендации врача, требовал повысить дозу препаратов, несмотря на развитие выраженных лекарственных дискинезий; покупал препараты втайне от семьи. Жена пациента находила множество тайников с лекарствами по всей квартире; он стал постоянно принимать препараты в ночное время, суточная доза леводопы достигала 1600 мг (200 мг 8 раз в сутки). На фоне приема очередной дозы леводопы родственники стали отмечать появление у пациента состояния эйфории, безудержного веселья и излишней болтливости (логорея). Вскоре к клинической картине заболевания присоединились аффективные и вегетативные симптомы в состоянии «выключения»: пациент становился крайне раздражительным, агрессивным, тревожным, замкнутым, появлялись эпизоды гипоманиакального состояния, у него усиливалось потоотделение, появлялись боли во всем теле, которые купировались только приемом очередной дозы леводопы, появились ночные крампи. При попытке жены ограничить потребление препаратов пациент однажды даже обратился в полицию. Испортились взаимоотношения не только в семье, но и с друзьями, соседями, коллегами по работе. При осмотре обращала на себя внимание аггравация двигательных симптомов (скованности, тремора, нарушений ходьбы). Пациент постоянно жаловался на нехватку воздуха, объясняя это тем, что «мышцы живота каменеют и мешают сделать вдох», требуя срочно принять очередную дозу леводопы. Начиная с 2014 г. больной стал проводить гораздо больше времени в гараже, просыпался среди ночи и шел ремонтировать свою машину, мог пробыть там до утра. Он утверждал, что только это позволяет ему отвлечься от болезни, успокоиться и временно почувствовать себя здоровым.

На момент обращения на кафедру неврологии РМАНПО в начале 2016 г. суточная эквивалентная дозы леводопы, принимаемой больным, составляла 2000 мг, из них 800 мг приходились на ночное время суток. Тестирование с помощью шкалы депрессии Гамильтона (HDRS) [9] выявило депрессивное расстройство средней степени тяжести (16 баллов). Суммарный балл по шкале тревоги Гамильтона (HAM-A) [10] составил 23, что соответствует средней выраженности тревожного расстройства. Была проведена коррекция противопаркинсонической терапии: пациент был переведен на трехкомпонентный препарат леводопы Сталево (леводопа + карбидопа + энтакапон) 150 мг + 50 мг леводопы/бенсеразида 6 раз в день (суточная доза 1200 мг). Также больной был направлен на сеансы психотерапии.

На фоне коррекции медикаментозной терапии, проведения сеансов психотерапии было отмечено значительное улучшение состояния пациента: уменьшилась выраженность скованности движений, дрожания рук, улучшилась ходьба; кроме того, отмечалось значительное удлинение эффекта однократной дозы леводопы – до 4,5 ч. Число мочеиспусканий ночью уменьшилось до 1 раза. На протяжении 1 года наблюдения был отмечен постепенный регресс симптомов ДДС, удалось увеличить промежутки времени между приемами препарата, пациент перестал принимать лекарство ночью, значительно снизилась выраженность моторных и немоторных флуктуаций, лекарственных дискинезий. Суммарные баллы при повторном тестировании с помощью HDRS [9] и HAM-A [10] составили 6 и 9 баллов соответственно, что свидетельствует об отсутствии депрессии и тревоги. У больного улучшился сон, наладились отношения в семье и с друзьями, он перестал предъявлять жалобы на боли во всем теле в период «выключения». Пациент не утратил интереса к своему хобби, однако стал затрачивать на него меньше времени (2–3 ч) и только в дневное время.

Обсуждение

Как продемонстрировал наш клинический случай, ДДС при БП может значительно ухудшать качество жизни пациентов, вызывая дезадаптацию и нарушая взаимоотношения с близкими. Как чаще всего и бывает, симптомы пандинга не были обременяющими ни для пациента, ни для его родственников. Напротив, хобби дарило ему состояние умиротворения и позволяло на некоторое время забыть о болезни.

Также стоит отметить, что родственники говорили о склонности пациента к авантюризму, что

наряду с употреблением высоких доз дофаминергических препаратов служит фактором риска возникновения ДДС. У нашего пациента, как и в большинстве клинических случаев, симптомы ДДС и пандинга были ассоциированы с приемом высоких доз препаратов леводопы, поскольку АДР пациенту никогда не назначались. Причинами отказа от их назначения послужило замечание родственников о наличии у больного факта злоупотребления алкоголем в анамнезе, постоянной тяги к новизне, что служит факторами риска возникновения других проявлений ИКР.

Существует несколько теорий возникновения ДДС. Согласно одной из них пациенты с ДДС могут принимать высокие дозы дофаминергических препаратов в целях избегания дисфории периода «выключения». Однако существует и другая теория, объясняющая патофизиологию развития ДДС теорией стимул-сенсибилизации [5, 11]. Согласно ей компульсивное употребление препаратов изменяет дофаминергическую нейротрансмиссию в прилежащем ядре и связанном с ним центре вознаграждения (вентральный стриатум) с участием мезо-кортико-лимбической системы дофамина [12]. Таким образом, зависимость от дофаминергических препаратов обусловливается их влиянием на систему вознаграждения мозга.

Наш клинический случай продемонстрировал постепенный регресс симптомов ДДС на фоне перевода пациента на более эффективную трехкомпонентную форму леводопы Сталево и, соответственно, существенного сокращения суточной дозы леводопы со значительным улучшением контроля моторных и немоторных симптомов заболевания.

С 2003 г. для лечения БП во многих странах применяется ***трехкомпонентный препарат Сталево***, содержащий леводопу, карбидопу и ингибитор катехол-О-метилтрансферазы (КОМТ) энтакапон.

Основными причинами развития флуктуаций являются колебания концентрации леводопы в плазме крови из-за короткого периода полужизни в составе 2-компонентных препаратов (леводопа/ингибитор ДОФА-декарбоксилазы (ДДК)), что, в свою очередь, ассоциируется с пульсирующей нефизиологической стимуляцией дофаминовых рецепторов.

К основным недостаткам двухкомпонентных препаратов леводопы с ингибитором ДДК относятся низкая биодоступность, нерегулярная абсорбция в желудочно-кишечном тракте, конкуренция с аминокислотами пищи за транспорт, короткий период полужизни в плазме, низкая растворимость в воде, флуктуации клинического эффекта. Как показали результаты международных контролируемых клинических исследований, назначение леводопы с 2 ингибиторами – ДДК (карбидопа) и КОМТ (энтакапон) – пациентам с БП с момента появления первых признаков ранних флуктуаций повышает эффективность терапии и может оказать положительное влияние на последующее течение заболевания.

На основании 4 проведенных исследований был сделан вывод, что добавление энтакапона к леводопе сокращает продолжительность периода «выключения» на 41 мин/сут по сравнению с плацебо (класс I) [13]. Терапия энтакапоном продемонстрировала длительную эффективность [14] и улучшение качества жизни у пациентов с флуктуациями (класс I) [15]. Большинство исследований показали улучшение показателей оценки двигательной части унифицированной шкалы оценки БП (UPDRS) [16].

Фермент КОМТ ингибирует распад леводопы в комбинации с ДДК. В результате этого возникает увеличение синтеза фермента леводопы 3-О-метилдопы. Блокирование активности КОМТ дополнительно уменьшает периферический распад леводопы, поскольку это продлевает период ее полужизни в плазме и повышает доставку ее в мозг. Более того, снижается периферический распад леводопы до 3-О-метилдопы. Результаты экспериментальных и клинических исследований подтвердили эффективность этого терапевтического принципа с периферическим двойным ингибированием главных метаболизирующих ферментов леводопы [17].

В мультицентровом двойном слепом рандомизированном исследовании было проведено изучение сравнительной эффективности, безопасности и переносимости комбинаций леводопа + карбидопа + энтакапон и леводопа + карбидопа у пациентов на ранней стадии БП [18]. Данное исследование продемонстрировало меньшую эффективность сочетания леводопа + карбидопа по сравнению с комбинацией леводопа + карбидопа + энтакапон.

Проведенный в 2009 г. ретроспективный анализ позволил сделать вывод, что добавление энтакапона к леводопе/ДДК пациентам с БП с моторными флуктуациями оказывает клиническую эффективность, сохраняющуюся до 5 лет [19].

Известно, что в основе возникновения моторных флуктуаций лежит продолжающаяся дегенерация нейронов черной субстанции, что приводит к колебаниям уровня дофамина в стриатуме и пульсирующей стимуляции дофаминовых рецепторов, а также к снижению чувствительности дофаминовых рецепторов, нефизиологических механизмов нейропластичности при прогрессировании заболевания. Экспериментальное исследование позволило получить любопытные результаты в виде уменьшения кортикальной активности у пациентов с БП с феноменом истощения эффекта дозы леводопы [20].

Заключение

Назначение трехкомпонентного препарата Сталево (леводопа + карбидопа + энтакапон) позволило значительно улучшить повседневную активность и качество жизни нашего больного, свести к минимуму

моторные и немоторные флуктуации, уменьшить выраженность утренней акинезии, ночных симптомов болезни и аффективных симптомов. Также удалось уменьшить степень выраженности и продолжительность леводопа-индуцированных дискинезий за счет снижения суточной дозы леводопы, стабилизации уровня леводопы в плазме и обеспечения более постоянной стимуляции дофаминовых рецепторов стриатума.

ЛИТЕРАТУРА / REFERENCES

1. Evans A.H., Lees A.J. Dopamine dysregulation syndrome in Parkinson's disease. Curr Opin Neurol 2004;17(4):393–8. PMID: 15247533.
2. Giovannoni G., O'Sullivan J.D., Terner K. et al. Hedonistic homeostatic dysregulation in patients with Parkinson's disease on dopamine replacement therapies. J Neurol Neurosurq Psychiatry 2000;68(4):423–8. PMID: 10727476.
3. Voon V. Repetition, repetition, and repetition: compulsive and punding behaviors in Parkinson's disease. Mov Disord 2004;19(4):367–70. DOI: 10.1002/mds.20046. PMID: 15077233.
4. Weintraub D., Siderowf A.D., Potenza M.N. et al. Association of dopamine agonist use with impulsive control disorders in Parkinson's disease. Arch Neurol 2006;63(7):969–73. PMID: 16831966.
5. O'Sullivan S.S., Evans A.H., Lees A.J. Dopamine dysregulation syndrome: an over view of its epidemiology, mechanisms and management. CNS Drugs 2009;23(2):157–70. DOI: 10.2165/00023210-200923020-00005.
6. Evans A.H., Katzenschlager R., Paviour D. et al. Punding in Parkinson's disease: its relation to the dopamine dysregulation syndrome. Mov Disord 2004;19(4): 397–405. PMID: 15077237.
7. Evans A.H., Strafella A.P., Weintraub D. et al. Impulsive and compulsive behaviors in Parkinson's disease. Mov Disord 2009;24(11):1561–70. DOI: 10.1002/mds.22505.
8. Schrag A., Trimble M. Poetic talent unmasked by treatment of Parkinson's disease. Mov Disord 2001;16(6):1175–6. PMID: 11748756.
9. Hamilton M. A rating scale for depression. J Neurol Neurosurg Psychiatry 1960;23:56–62. PMID: 14399272.
10. Hamilton M. The assessment of anxiety states by rating. Br J Med Psychol 1959;32(1):50–5. PMID: 13638508.
11. Lawrence A.D., Evans A.H., Lees A.J. Compulsive use of dopamine replacement therapy in Parkinson's disease: reward systems gone awry? Lancet Neurol 2003;2(10):595–604. PMID: 14505581.
12. Evans A.H., Pavese N., Lawrence A.D. et al. Compulsive drug use linked to sensitized ventral striatal dopamine transmission. Ann Neurol 2006;59(5);852–8. DOI: 10.1002/ana.20822. PMID: 16557571.
13. Parkinson Study Group. Dopamine transporter brain imaging to assess the effects of pramipexole vs levodopa on Parkinson disease progression. JAMA 2002;287(13):1653–61. PMID: 11926889.
14. Brooks D.J., Leinonen M., Kuoppamaki M. et al. Five-year efficacy and safety of levodopa/DDCI andentacapone in patients with Parkinson's disease. J Neural Transm 2008;115(6):843–9. DOI: 10.1007/s00702-008-0025-8.
15. Reichmann H., Boas J., Macmahon D. Efficacy of combining levodopa with entacapone on quality of life and activities of daily living in patients experiencing wearing-off typefluctuations. Acta Neuro Scand 2005;111(1):21–8. DOI: 10.1111/j.1600-0404.2004.00363.x. PMID: 15595934.
16. Goetz C.G., Tilley B.C., Shaftman S.R. et al. Movement Disorder Society-sponsored revision of the Unified Parkinson's Disease Rating Scale (MDS-UPDRS): Scale presentation and clinimetric testing results. Mov Disord 2008; 23(15):2129–70. DOI: 10.1002/mds.22340.
17. Müller T. Catechol-O-methyltransferase enzyme: cofactorS-adenosyl-L-methionine and related mechanisms. Int Rev Neurobiol 2010;95:49–71. DOI: 10.1016/B978-0-12-381326-8.00004-1.
18. Hauser R.A., Panisset M., Abbruzzese G. et al. Double-blind trial of levodopa/carbidopa/entacapone versus levodopa/carbidopa in early Parkinson's disease. Mov Disord 2009;24(4)541–50. DOI: 10.1002/mds.22343.
19. Nissinen H., Kuoppamäki M., Leinonen M. et al. Early versus delayed initiation of entacapone in levodopa-treated patients with Parkinson's disease: a long-term, retrospective analysis. Eur J Neurol 2009;16(12):1305–11. DOI: 10.1111/j.1468-1331.2009.02726.x.
20. Tambasco N., Muti M., Chiarini P. et al. Entacapone reduces cortical activation in Parkinson's disease with wearing-off: a f-MRI study. PLoS One 2014:9(5):e96806. DOI: 10.1371/journal.pone.0096806.

ФАРМАКОЭКОНОМИЧЕСКАЯ ЭФФЕКТИВНОСТЬ НАФТИДРОФУРИЛА У БОЛЬНЫХ С ИШЕМИЧЕСКИМ ИНСУЛЬТОМ

А.Н. Боголепова[1], Д.Ю. Белоусов[2], А.Е. Чеберда[2]

[1]ФГБОУ ВО «Российский национальный исследовательский медицинский университет им. Н.И. Пирогова» Минздрава России; Россия, 117997 Москва, ул. Островитянова, 1

[2]ООО «Центр фармакоэкономических исследований»; Россия, 109439 Москва, Волгоградский проспект, 142, стр. 2;

Контакты: *Анна Николаевна Боголепова annabogolepova@yandex.ru*

Цель исследования *– проведение фармакоэкономического анализа эффективности применения нафтидрофурила у больных с ишемическим инсультом.*

Материалы и методы. *В основу работы положены результаты клинических исследований по эффективности, переносимости и безопасности применения нафтидрофурила у больных, перенесших ишемический инсульт. Каждая из моделируемых когорт состояла из 1000 пациентов старше 45 лет с впервые возникшим острым нарушением мозгового кровообращения по ишемическому типу.*

Результаты. *Прямые медицинские затраты на выбранной когорте пациентов при лечении по схеме действующего на момент исследования стандарта лечения инсульта составили 730 575 189 руб., в случае включения в терапию нафтидрофурила – 476 467 620 руб. Величина минимизации затрат составляет 254 107 569 руб. Непрямые немедицинские затраты, связанные с временной нетрудоспособностью, при лечении по стандарту лечения инсульта составили 124 156 950 руб., а при применении нафтидрофурила – 64 559 180 руб., что демонстрирует экономическую выгоду последнего. Анализ «Влияние на бюджет» показал, что возможная экономия составит 7,59 %.*

Заключение. *Включение в терапию пациентов с ишемическим инсультом нафтидрофурила является оправданным, так как уменьшает сроки их реабилитации. Благодаря этому достигается положительный экономический эффект, выраженный в снижении как прямых, так и непрямых медицинских затрат на лечение.*

Ключевые слова: *нафтидрофурил, дузофарм®, ишемический инсульт, микроциркуляция, терапия цереброваскулярных заболеваний, вазодилататоры, медикаментозная реабилитация, фармакоэкономика, клинико-экономические исследования, анализ минимизации затрат, анализ влияния на бюджет*

DOI: 10.17650/1818-8338-2016-10-4-86-92

PHARMACOECONOMIC EFFECTIVENESS OF NAFTIDROFURYL IN PATIENTS WITH ISCHEMIC STROKE

A.N. Bogolepova[1], D.Yu. Belousov[2], A E. Cheberda[2]

[1]N.I. Pirogov Russian National Research Medical University, Ministry of Health of Russia; 1 Ostrovityanova St., Moscow 117997, Russia

[2]Center of Pharmacoeconomics Research; Build. 2, 142 Volgograd Av., Moscow 109439, Russia;

The study objective *is to conduct a pharmacoeconomic analysis of naftidrofuryl effectiveness in patients with ischemic stroke.*

Materials and methods. *The work is based on the results of clinical studies of effectiveness, tolerability, and safety of naftidrofuryl in patients who suffered an ischemic stroke. The study design included data on 1000 patients of 45 and older with first-time acute cerebrovascular disease of ischemic type.*

Results. *Direct medical costs for the chosen patient cohort per the Standard of stroke treatment current at the time of the study were 730 575 189 rubles, in case of naftidrofuryl inclusion they were 476 467 620 rubles. Cost minimization is 254 107 569 rubles. Indirect non-medical costs associated with temporary incapacity for work for treatment per the Standard of stroke treatment were 124 156 950 rubles, and 64 559 180 rubles for naftidrofuryl use which demonstrates the drug's economic benefit. Budget impact analysis has shown that the possible savings constitute 7.59 %.*

Conclusion. *Inclusion of naftidrofuryl into treatment of patients with ischemic stroke is justified as it decreases duration of rehabilitation. This leads to a positive economic effect expressed as decreased direct and non-direct medical costs.*

Key words: *naftidrofuryl, Duzofarm®, ischemic stroke, microcirculation, cerebrovascular disease therapy, vasodilators, medicated rehabilitation, pharmacoeconomics, clinical economic studies, cost minimization analysis, budget impact analysis*

Введение

Цереброваскулярная патология – одна из самых распространенных в клинической медицине, занимает 2-е место в мире среди всех причин смерти, уступая только кардиоваскулярной патологии. Смертность от инсульта занимает 3-е место в структуре общей смертности в мире и 2-е место в России (21,4 %) [1]. Основная доля в структуре заболеваемости инсультом приходится на случаи ишемического инсульта: соотношение ишемических и геморрагических инсультов составляет 5:1 [2].

Социально-экономическая значимость ишемического инсульта наряду с его широкой распространенностью обусловлена высокой степенью инвалидизации. По данным Национального регистра инсульта, 31 % пациентов, перенесших инсульт, нуждаются в посторонней помощи для ухода за собой.

За последние 10 лет заболеваемость и смертность от инсульта среди лиц трудоспособного возраста увеличились более чем на 30 % [3]. Европейские стандартизированные показатели заболеваемости инсультом среди лиц трудоспособного возраста в России в 2012 г. составили 0,8 случая на 1 тыс. населения [4].

Таким образом, инсульт влечет огромные социально-экономические потери для общества, обусловленные как высокой стоимостью лечения самого заболевания, так и последствиями, приводящими к временной или стойкой утрате трудоспособности. Стоимость лечения 1 больного инсультом в России составляет 127 тыс. руб. в год. Общий объем только прямых расходов государства на лечение больных с инсультом из расчета 450 тыс. новых случаев в год составляет 57,2 млрд руб. в год [5]. Непрямые расходы на лечение пациентов с инсультом, оцениваемые по потере внутреннего валового продукта (ВВП) страны, из-за выключения населения и ухаживающих за ними лиц из экономической деятельности составляют в России около 304 млрд руб. в год [6].

Ишемический инсульт обусловлен быстрым по времени снижением гемоперфузии. В ядре ишемии происходит гибель нейронов, но в зоне пенумбры они сохраняют жизнеспособность, находясь в функционально измененном состоянии. Современные нейровизуализационные исследования показали, что пенумбра характеризуется снижением гемоперфузии до 20–40 % от пограничных величин, в то время как в ядре ишемии оно уменьшается до 0–20 % от нормы. Дальнейшие экспериментальные исследования и их сопоставление с патоморфологическими данными показали, что распространение зоны некроза при инсульте, от чего во многом зависит клинический исход заболевания, в значительной мере предсказуемо и зависит от степени сохранения и возможностей улучшения локального мозгового кровотока в зоне пенумбры. Острая гипоксия кроме самостоятельного патогенного действия запускает патобиохимический каскад, включающий нарушение метаболизма нейромедиаторов, являющийся не менее важным фактором гибели нейронов при инсульте [7]. Все это делает очевидной важность своевременного восстановления кровотока и метаболизма нейромедиаторов при ведении больных с ишемическим инсультом.

Несмотря на большое число препаратов, предназначенных для лечения острого нарушения мозгового кровообращения, ограничения финансирования системы здравоохранения диктуют необходимость рационального подхода к их выбору.

При этом экономически терапия будет целесообразна в том случае, если она клинически эффективна, имеет минимальное число и степень выраженности побочных эффектов, совместима с другими лекарственными препаратами и имеет оптимальную стоимость.

Относительно недавно в российской клинической практике появился нафтидрофурил – блокатор серотониновых 5-HT_2-рецепторов, локализующихся в стенках артериол, тромбоцитах, головном мозге. Особенностью нафтидрофурила является его способность к устранению локальной вазоконстрикции, вызванной тромбоцитарным серотонином, в отсутствие тотального вазодилатирующего эффекта. Это позволяет восстановить перфузию ишемизированных тканей, не увеличивая кровенаполнение головного мозга в целом и не вызывая синдрома обкрадывания, который исключает использование других сосудорасширяющих препаратов при церебральных катастрофах. Посредством ингибирования серотониновых 5-HT_2-рецепторов тромбоцитов нафтидрофурил ингибирует их агрегацию [8]. В целом препарат восстанавливает гемоперфузию и микроциркуляцию в ишемизированных очагах без влияния на системную гемодинамику.

Дополнительными свойствами нафтидрофурила, оказывающими положительное воздействие на восстановление перфузии ишемизированных тканей, являются его антагонизм по отношению к мощному вазоконстриктору эндотелину-1 и активирующее влияние на фермент синтазу оксида азота II, приводящее к повышению синтеза естественного вазодилататора оксида азота и кровотока, и воздействие на микроциркуляцию крови [9].

Помимо оказания эффектов, связанных с гемоперфузией, нафтидрофурил способен предотвращать повреждение мозга, вызванное ишемией, в частности за счет улучшения нарушенного метаболизма ацетилхолина [10]. Благодаря этому эффекту препарат оказывает выраженное положительное действие на когнитивные функции, что стало причиной его широкого и успешного применения при терапии когнитивных расстройств.

Цель настоящего исследования – проведение фармакоэкономического анализа эффективности применения препарата нафтидрофурил у больных, перенесших ишемический инсульт.

Материалы и методы

Фармакоэкономический анализ проводился на основании отраслевого стандарта «Клинико-экономические исследования» [11]. В основу работы были положены результаты клинических исследований по эффективности, переносимости и безопасности применения нафтидрофурила у больных после ишемического инсульта.

В целях получения результатов был проведен поиск научных публикаций за период с 1990 по 2014 г., посвященных рандомизированным контролируемым клиническим исследованиям и метаанализам в системах MEDLINE, CochraneLibrary, EMBASE. Каждая из моделируемых когорт состояла из 1000 пациентов старше 45 лет с впервые возникшим острым нарушением мозгового кровообращения по ишемическому типу. Оценке подвергались как прямые, так и непрямые затраты, связанные с данной патологией. В исследование включались медицинские мероприятия, процедуры и препараты для диагностики, лечения и реабилитации больных с ишемическим инсультом в соответствии со стандартом лечения инсульта. Непрямые немедицинские затраты включали потери бюджета в связи с временной и стойкой нетрудоспособностью, а также пенсии и другие выплаты в связи со стойкой полной нетрудоспособностью.

В связи с тем, что сокращение сроков госпитализации приводит к снижению как прямых, так и непрямых (сокращение периода временной нетрудоспособности) медицинских затрат, именно показатель продолжительности пребывания на каждом из этапов лечения и реабилитации был выбран в качестве «суррогатной» конечной точки.

Были выделены 2 когорты пациентов, одна из которых получала нафтидрофурил в дополнение к основному лечению по стандарту лечения инсульта, другая не получала.

Для проведения расчетов была сформирована модель «Древо принятия решений», упрощенно отражающая ключевые аспекты терапии и реабилитации пациентов с ишемическим инсультом. Модель содержала 3 четко выделенных этапа: скоропомощной, госпитальный и реабилитационный. Учитывали как ранние (в острейшем и остром периодах), так и отсроченные летальные исходы. В случае наступления клинически значимых нежелательных явлений нафтидрофурила модель предполагала отмену препарата и продолжение лечения по схеме стандарта. Модель также учитывала возможность наличия у больного дисфагии.

Модель была построена с помощью программного обеспечения Microsoft Excel 2010 и включала 2 «Древа принятия решений» (1 – для сценария лечения в соответствии со стандартом, 2 – стандарт с добавлением нафтидрофурила, начиная с окончания проведения экстренных и неотложных мероприятий и до конца лечения). Обобщенный вид модели представлен на рис. 1, 2.

Стоимость препаратов, входящих в стандарты лечения и реабилитации пациентов [12–14], определялась по Государственному реестру предельных отпускных цен [15], по данным аналитической компании IMS Россия за III квартал 2015 г. или открытой информационной службы www.aptekamos.ru [14]. Учитывали стоимость самого дешевого (в пересчете на 1 мг) генерического препарата. Для нафтидрофурила использовали ориентировочную розничную цену 1 упаковки

Рис. 1. *«Древо принятия решений» для когорты пациентов с добавлением нафтидрофурила*

Рис. 2. *«Древо принятия решений» для когорты пациентов, проходящих лечение по стандарту*

препарата Дузофарм® 50 мг № 30 – 360 руб., предоставленного производителем – ООО «ЕСКО ФАРМА».

Также был проведен анализ минимизации затрат, включавший сравнение 2 и более медицинских вмешательств, обладающих одинаковой эффективностью и безопасностью. Употребление препарата влияет на сокращение сроков лечения и реабилитации, что приводит к снижению прямых медицинских затрат. Это можно проследить, оценив разницу прямых медицинских затрат при применении различных способов лечения.

Анализ «Влияние на бюджет» был проведен с учетом полного бюджетного бремени инсульта. Расчет проводился на 100 тыс. населения с учетом превалентности инсульта, была проведена оценка возможности экономии бюджетных средств при включении препарата нафтидрофурил в стандарт лечения инсульта.

Анализ прямых медицинских затрат (Direct-medical Costs, DC). Для оценки прямых затрат использовали совокупность стандартов в отношении лечения и реабилитации пациентов с ишемическим инсультом в России [12, 16, 17].

Для расчета стоимости лечебных, диагностических и реабилитационных процедур применяли широкий спектр источников, включая тарифы на медицинские услуги, установленные в рамках Тарифного соглашения на оплату медицинской помощи, оказываемой по территориальной программе обязательного медицинского страхования г. Москвы на 2015 г. (МГФОМС) [15], а также прайс-листы реабилитационных центров и государственных бюджетных учреждений здравоохранения, оказывающих платные медицинские услуги [14, 18, 19].

Многообразие источников было обусловлено, в первую очередь, отсутствием единого консолидированного документа, отражающего стоимость каждого из включенных в стандарты методов диагностики, лечения и реабилитации.

Анализ непрямых немедицинских затрат (Indirect-non-medical Costs, IC). К непрямым затратам в настоящем исследовании были отнесены:

- потери бюджета в связи с временной нетрудоспособностью;
- потери бюджета в связи со стойкой полной нетрудоспособностью;
- затраты в связи со стойкой полной нетрудоспособностью (пенсионные и компенсационные выплаты и др.).

Расчет влияния нетрудоспособности на ВВП осуществляли на основании данных Федеральной службы государственной статистики [20] в отношении ВВП на 2014 г., а также данных о средней заработной плате в России за 2014 г.

В качестве источника информации о затратах в связи со стойкой полной нетрудоспособностью использовали Федеральный закон от 24.11.1995 № 181 (ред. от 29.06.2015) «О социальной защите инвалидов в Российской Федерации».

Результаты

Обобщенные прямые медицинские затраты на всех этапах лечения и реабилитации пациентов в рамках данной модели, рассчитанные в соответствии с имеющимися стандартами лечения инсульта, на догоспитальном этапе составляют 20 184 руб., на госпитальном – 477 096 руб., на реабилитационном – 18 564 руб. При расчете на выбранной когорте пациентов прямые медицинские затраты при лечении больных по схеме стандарта составили 730 575 189 руб., а в случае включения в терапию нафтидрофурила – 476 467 620 руб. Таким образом, анализ минимизации затрат продемонстрировал, что показатель разницы затрат составляет 254 107 569 руб. То есть анализ минимизации затрат наглядно показал достаточно существенное их снижение в когорте пациентов, получавших нафтидрофурил в дополнение к базовой схеме лечения по стандарту (табл. 1).

Таблица 1. *Обобщенные прямые медицинские затраты на разных этапах помощи больным с ишемическим инсультом*

Этап помощи	Суммарные затраты, руб.	Затраты, руб./сут.
Скоропомощной	20 184	20 184
Госпитальный	477 096	22 718
Реабилитационный	18 564	103

Поскольку на фоне терапии нафтидрофурилом длительность пребывания в стационаре уменьшается на 50,59 %, аналогично снижается и срок временной нетрудоспособности. При проведении терапии по существующему стандарту временная нетрудоспособность составляет 51 000 человеко-дней, в случае включения в терапию нафтидрофурила – 26 519 человеко-дней. Суммарные ежедневные потери по показателю временной нетрудоспособности (оплата 1 дня по больничному листу и потери ВВП) составили 2434,45 руб. Таким образом, было установлено, что непрямые немедицинские затраты, связанные с временной нетрудоспособностью, для когорты, проходящей лечение по стандарту, составляют 124 156 950 руб., а для когорты с применением нафтидрофурила – 64 559 180 руб., что наглядно демонстрирует существенную экономическую выгоду (табл. 2).

Таблица 2. *Непрямые немедицинские затраты, связанные с временной нетрудоспособностью*

Группа пациентов	Человеко-дни, руб.	Стоимость дня временной нетрудоспособности, руб.	Итого, руб.
Нафтидрофурил	26 519	2 434,45	64 559 180
Терапия по существующему стандарту	51 000		124 156 950

В расчете на 100 тыс. населения, с учетом полного бюджетного бремени инсульта, в когорте больных, пролеченных по стандарту, прямые медицинские затраты составили 146 115 038 руб., непрямые – 637 849 366 руб. Для больных, получавших дополнительную терапию нафтидрофурилом, прямые медицинские затраты составили 95 293 524 руб., непрямые – 628 504 442 руб. Разница между этими показателями демонстрирует возможную экономию бюджетных средств при использовании нафтидрофурила. Анализ «Влияние на бюджет» показал, что возможная экономия составит 7,67 %.

Дополнительные расчеты убедительно продемонстрировали, что увеличение стоимости нафтидрофурила на 25 % не приведет к значимому изменению полученных фармакоэкономических показателей. В этом случае экономия бюджета составит 7,6 %, что сопоставимо с представленными выше данными.

Обсуждение

Эффективность нафтидрофурила в терапии цереброваскулярных заболеваний подтверждена в клинических исследованиях. Это было показано в двойном слепом плацебо-контролируемом исследовании с включением 82 больных инсультом. На фоне терапии нафтидрофурилом отмечалось более выраженное улучшение двигательных функций, ходьбы и повседневной активности. Восстановление при правостороннем поражении было более эффективным, чем при левостороннем, что, возможно, обусловлено корригирующим влиянием нафтидрофурила на одностороннее пространственное игнорирование [21]. В российском исследовании, в котором были проанализированы результаты лечения 650 пациентов (336 женщин и 314 мужчин), перенесших ишемический инсульт [22], Дузофармом® 300 мг/сут доказано, что применение последнего статистически значимо повышало эффективность реабилитации. Так, в группе препарата достаточное и полное восстановление неврологических функций отмечалось у 60,9 % больных, в контрольной группе – у 34,2 % ($p < 0,001$). Кроме того, Дузофарм® достоверно повышал уровень бытовой адаптации, улучшал психоэмоциональное состояние и качество жизни пациентов.

В другом исследовании, включавшем пациентов с синдромом умеренного когнитивного расстройства на фоне артериальной гипертензии, Дузофарм® в дозировке 300 мг/сут показал безопасность и эффективность в отношении улучшения когнитивных функций и эмоционального состояния [23]. Кроме того, наблюдалась хорошая переносимость нафтидрофурила в комбинации с другими лекарственными средствами (антигипертензивными, статинами, антитромботическими), что немаловажно, так как многие вазоактивные церебропротекторы сложно сочетать с антиагрегантами, составляющими основу профилактики инсульта. Дузофарм также сочетается и не обладает лекарственным взаимодействием с препаратами, назначаемыми в качестве базисной терапии сердечно-сосудистых заболеваний, что, учитывая коморбидность и возраст больных инсультом, имеет важное значение. В этой же работе были подтверждены клинически значимые анксиолитический и антидепрессивный эффекты нафтидрофурила, которые также актуальны для пациентов с инсультом ввиду широкого распространения и высокой клинической значимости феномена постинсультной депрессии.

Таким образом, нафтидрофурил как по результатам ранее проведенных исследований, так и по итогам настоящего фармакоэкономического анализа обладает существенными преимуществами в отношении эффективности терапии наиболее социально значимого в России неврологического заболевания – инсульта.

Сокращение средних сроков пребывания в больнице после острого инсульта (койко-дни) на 50,9–52,8 % при использовании нафтидрофурила [24, 25] свидетельствует в пользу перспективности его включения в практику ведения пациентов при ишемическом инсульте как терапии, способной сократить сроки реабилитации.

Безусловно, подобный клинический эффект препарата оказывает прямое влияние и на фармакоэкономику: в частности, в рассматриваемой когорте пациентов было показано снижение всех расходов на лечение в первый год после инсульта на 10,6 % [26].

Препарат демонстрирует достаточно хорошую переносимость: частота отмены из-за нежелательных явлений в контексте лечения ишемических инсультов составляет 2,85 % [27]. Важным является отсутствие влияния нафтидрофурила на систолическое, диастолическое или среднее артериальное давление, доля сердечно-сосудистых неблагоприятных событий также была ниже в группе, получавшей нафтидрофурил, по сравнению с плацебо [28].

В настоящий момент препараты, относящиеся к классу вазодилататоров, не входят в российские стандарты лечения инсульта [12, 16, 17]. В то же время с учетом накопленного международного опыта и данных по фармакоэкономическим преимуществам можно сделать вывод, что использование нафтидрофурила может быть весьма целесообразным. В России присутствует единственный препарат нафтидрофурила – Дузофарм® (ООО «ЕСКО ФАРМА»).

Заключение

Таким образом, нафтидрофурил является эффективным препаратом в терапии ишемического инсульта, увеличивающим темпы восстановления нарушенных функций. Включение нафтидрофурила в схему лечения больных, перенесших инсульт, экономически оправдано благодаря тому, что позволяет сократить как прямые, так и непрямые медицинские затраты, снизить бюджетное бремя. Учитывая актуальность проблемы инсульта в России и бюджетные ограничения на терапию таких больных, возможность оптимизации ведения пациентов с данной патологией с помощью нафтидрофурила заслуживает рассмотрения и внедрения в широкую клиническую практику.

Данное фармакоэкономическое исследование было профинансировано фармацевтической компанией ООО «ЕСКО Фарма», однако это не оказало влияния на полученные результаты.

ЛИТЕРАТУРА / REFERENCES

1. Вахнина Н.В. Лечение ишемического инсульта. Русский медицинский журнал 2008;16(12):164–4. [Vakhnina N.V. Treatment of ischemic stroke. Russkiy meditsinskiy zhurnal = Russian Medical Journal 2008;16(12):1641–4. (In Russ.)].
2. Спирин Н.Н., Корнеева Н.Н. Данные госпитального регистра инсульта в Костроме. Фундаментальные исследования 2012;4(1):123–8. [Spirin N.N., Korneeva N.N. Data of hospital register of stroke in Kostroma. Fundamental'nye issledovaniya = Fundamental Research 2012;4(1):123–8. (In Russ.)].
3. World Health Organization: World health report 2004-changing history. Geneva: World Health Organization, 2004.
4. Гусев Е.И., Мартынов М.Ю., Камчатнов П.Р. Ишемический инсульт. Современное состояние проблемы. Доктор.ру 2013;5(83):7–12. [Gusev E.I., Martynov M.Yu., Kamchatnov P.R. Ischemic stroke. Current state of the problem. Doktor.ru = Doctor.ru 2013;5(83):7–12. (In Russ.)].
5. Стаховская Л.В., Котов С.В. Инсульт. Руководство для врачей. М.: МИА, 2014. [Stakhovskaya L.V., Kotov S.V. Stroke. A guide for physicians. Moscow: MIA, 2014. (In Russ.)].
6. Стаховская Л.В., Клочихина О.А., Богатырева М.Д., Чугунова С.А. Анализ эпидемиологических показателей повторных инсультов в регионах Российской Федерации (по итогам территориально-популяционного регистра 2009–2014 гг.). Consilium Medicum 2016;18(9):8–11. [Stakhovskaya L.V., Klochikhina O.A., Bogatyreva M.D., Chugunova S.A. Analysis of epidemiological indicators of recurrent stroke in the regions of the Russian Federation (results of the territorial-population registry 2009–2014). Consilium Medicum 2016;18(9):8–11. (In Russ.)].
7. Гусев Е.И., Скворцова В.И., Стаховская Л.В. Проблема инсульта в Российской Федерации: время активных совместных действий. Журнал неврологии и психиатрии им. С.С. Корсакова 2007;107(8):1–11. [Gusev E.I., Skvortsova V.I., Stakhovskaya L.V. The problem of stroke in the Russian Federation: the active joint action. Zhurnal nevrologii i psikhiatrii im. S.S. Korsakova = S.S. Korsakov Journal of Neurology and Psychiatry. 2007;107(8):1–11. (In Russ.)].
8. Гинсберг М.Д. Новое в патофизиологии ишемии головного мозга: пенумбра, экспрессия генов, нейропротекция. Stroke. Российское издание 2004;(1):76–82. [Ginsberg M.D. New in the pathophysiology of brain ischemia: penumbra, gene expression, neuroprotection. Stroke. Rossiyskoe izdanie = Stroke. The Russian edition 2004;(1):76–82. (In Russ.)].
9. Marconi A., Darquenne S., Boulmerka A. et al. Naftidrofyril-driven regulation of endothelial ICAM-1 involves nitric oxide. Free Radic Biol Med 2003;34(5):616–25. PMID: 12614850.
10. Taguchi T., Takaqi N., Miyake K. et al. Effects of naftidrofuryl oxalate on microsphere-induced changes in acetylcholine and amino acid content of rat brain regions. Exp Brain Res 1994;99(1):7–16. PMID: 7925797.
11. Отраслевой стандарт «Клинико-экономические исследования. Общие положения». Приказ Минздрава РФ от 27.05.2002 № 163. Доступно по: http://www.healtheconomics.ru/index.php?option=com_content&view=article&id=300:-q-q&catid=55:2009-05-29-19-56-44&Itemid=104. [The branch standard "Clinical and economic studies. General provisions" the Order of Ministry of Health of the Russian Federation dated

27.05.2002 No. 163. Available at: http://www.healtheconomics.ru/index.php?option=com_content&view=article&id=300:-q-q&catid=55:2009-05-29-19-56-44&Itemid=104. (In Russ.)].
12. Стандарт скорой медицинской помощи при инсульте (Утверждено приказом Министерства здравоохранения и социального развития Российской Федерации от 20.12.2012 № 1282н). [Standard of emergency medical care in stroke (Approved by the order of Ministry of health and social development of the Russian Federation of 20.12.2012 No. 1282н). (In Russ.)].
13. Государственный реестр предельных отпускных цен. Доступно по: http://grls.rosminzdrav.ru/PriceLims.aspx. [The state register of maximum sale prices. Available at: http://grls.rosminzdrav.ru/PriceLims.aspx. (In Russ.)].
14. Чеберда А.Е., Белоусов Д.Ю., Боголепова А.Н. Фармакоэкономический анализ нафтидрофурила при хронической ишемии мозга. Качественная клиническая практика 2016;(2):29–37. [Cheberda A.E., Belousov D.Yu., Bogolepova A.N. Pharmacoeconomic analysis naftidrofuryl in chronic cerebral ischemia. Kachestvennaya klinicheskaya praktika = Good Clinical Practice 2016;(2):29–37. (In Russ.)].
15. Приказ Департамента здравоохранения г. Москвы от 12.08.2015 № 673 «О внесении изменений в приказ Департамента здравоохранения г. Москвы от 18.05.2015 № 383». [The order of Department of health of Moscow from 12.08.2015 No. 673 "About modification in the order of Department of health of Moscow 18.05.2015 No. 383". (In Russ.)].
16. Стандарт медицинской помощи больным инсультом (Утверждено приказом Министерства здравоохранения и социального развития Российской Федерации от 22.11.2004 № 236. [The standard of care of stroke patients (Approved by the order of Ministry of health and social development of the Russian Federation dated 22.11.2004 No. 236. (In Russ.)].
17. Стандарт медицинской помощи больным с инсультом (при оказании специализированной помощи) (Утверждено приказом Министерства здравоохранения и социального развития Российской Федерации от 01.08.2007 № 513). [Standard of care the stroke patients (in secondary care) (Approved by the order of Ministry of health and social development of the Russian Federation dated 01.08.2007 No. 513). (In Russ.)].
18. Онлайн-ресурс Федерального государственного бюджетного учреждения «Центральный научно-исследовательский институт травматологии и ортопедии имени Н.Н. Приорова» Министерства здравоохранения Российской Федерации. Доступно по: https://www.cito-priorov.ru/page_for_patient_uc.php?price=all. [Online resource of the Federal state budgetary institution "Central scientific research Institute of traumatology and orthopedics named after N.N. Priorov" of the Ministry of Health of the Russian Federation. Available at: https://www.cito-priorov.ru/page_for_patient_uc.php?price=all. (In Russ.)].
19. Онлайн-ресурс Федерального бюджетного учреждения здравоохранения «Приволжский окружной медицинский центр» Федерального медико-биологического агентства. Доступно по: http://www.pomc.ru/price-list-na-uslugi/13348. [Online resource of the Federal budgetary health care institution "Volga regional medical center" of Federal Medical-Biological Agency. Available at: http://www.pomc.ru/price-list-na-uslugi/13348. (In Russ.)].
20. Lehert P., Comte S., Gamand S., Brown T.M. Naftidrofuryl in intermittent claudication: a retrospective analysis. J Cardiovasc Pharmacol 1994;23 Suppl 3:S48–52. PMID: 7517478.
21. Capon A., Lehert P., Opsomer L. Naftidrofuryl in the treatment of subacute stroke. J Cardiovasc Pharmacol 1990;16 Suppl 3:S62–6. PMID: 1369722.
22. Ковальчук В., Токарева Е. Медикаментозная реабилитация как возможность улучшения функционального состояния пациентов после инсульта. Врач 2015;(9):52–4. [Koval'chuk V., Tokareva E. Drug rehabilitation as an opportunity to improve the functional status of patients after a stroke. Vrach = Physician 2015;(9):52–4. (In Russ.)].
23. Парфенов В.А., Локшина А.Б., Гишина Д.А. и др. Применение нафтидрофурила при умеренных сосудистых когнитивных расстройствах. Медицинский совет 2017;(1S):22–6. [Parfenov V.A., Lokshina A.B., Gishina D.A. et al. Application naftidrofuryl at moderate vascular cognitive disorders. Meditsinskiy sovet = Medical Council 2017;(1S):22–6. (In Russ.)].
24. Admani A.K. New approach to treatment of recent stroke. Br Med J 1978;2(6153):1678–9. PMID: 367511.
25. Steiner T.J., Clifford R.F. Randomised double-blind placebo controlled clinical trial of naftidrofuril in hemiparetic CT-proven acute cerebral hemisphere infarction. R Soc Med Int Congr Symp Ser 1986;99:85–98.
26. Steiner T.J. Naftidrofuril after acute stroke: a review and a hypotesis. J Cardiovasc Pharmacol 1990;16(3):58–61. PMID: 1369721.
27. De Backer T., Vander Stichele R., Lehert P., Van Bortel L. Naftidrofuryl for intermittent claudication: meta-analysis based on individual patient data. BMJ 2009;338:b603. DOI: 10.1136/bmj.b603.
28. Leonardi-Bee J., Steiner T., Bath-Hextall F. Naftidrofuryl for acute stroke. Cochrane Database Syst Rev 2007;(2):CD005478. DOI: 10.1002/14651858.CD005478.pub2. PMID: 17443593.

РЕЦЕНЗЕНТЫ ЖУРНАЛА «КЛИНИЦИСТ» в 2016 г.

Бакулев Андрей Леонидович (Саратов)

Богданова Александра Андреевна (Москва)

Борисова Марина Ильинична (Москва)

Гиляревский Сергей Руджерович (Москва)

Гиляров Михаил Юрьевич (Москва)

Гудымович Виктор Григорьевич (Москва)

Демидова Наталья Александровна (Москва)

Иванов Денис Сергеевич (Москва)

Камчатнов Павел Рудольфович (Москва)

Катунин Георгий Леонидович (Москва)

Катунина Елена Анатольевна (Москва)

Киселев Антон Робертович (Саратов)

Клименко Алеся Александровна (Москва)

Колос Игорь Петрович (Москва)

Кондрашов Артем Александрович (Москва)

Константинова Екатерина Владимировна (Москва)

Концевая Анна Васильевна (Москва)

Копылов Филипп Юрьевич (Москва)

Красивина Ирина Геннадьевна (Ярославль)

Кутишенко Наталья Петровна (Москва)

Левин Олег Семенович (Москва)

Мартынов Михаил Юрьевич (Москва)

Мурадянц Анаида Арсентьевна (Москва)

Новикова Диана Сергеевна (Москва)

Правдюк Наталья Григорьевна (Москва)

Ребров Андрей Петрович (Саратов)

Синицын Валентин Евгеньевич (Москва)

Смирнова Марина Игоревна (Москва)

Стародубова Антонина Владимировна (Москва)

Филиппов Евгений Владимирович (Рязань)

Шептулин Аркадий Александрович (Москва)

Хитрый Андрей Владимирович (Москва)

Юсупова Альфия Оскаровна (Москва)

Редакция журнала «Клиницист» сердечно благодарит глубокоуважаемых рецензентов за плодотворную работу, позволившую значительно улучшить качество статей. Надеемся на продолжение сотрудничества. Желаем успехов, интересных творческих планов.

С уважением,
главный редактор,
заслуженный врач РФ,
проф. Н.А. Шостак

Издательский дом «АБВ-пресс»

PUBLISHING HOUSE

НЕ ПРОСТО ИЗДАТЕЛЬСТВО – СООБЩЕСТВО МЕДИЦИНСКИХ СПЕЦИАЛИСТОВ

www.abvpress.ru

ЖУРНАЛЫ

ОНКОУРОЛОГИЯ
www.oncourology.abvpress.ru
ЕЖЕКВАРТАЛЬНЫЙ НАУЧНО-ПРАКТИЧЕСКИЙ РЕЦЕНЗИРУЕМЫЙ ЖУРНАЛ

Опухоли ГОЛОВЫ и ШЕИ
www.ogsh.abvpress.ru
ежеквартальный научно-практический рецензируемый журнал

Онкологическая КОЛОПРОКТОЛОГИЯ
ИЗДАНИЕ для специалистов в области диагностики и лечения колоректального рака
ЕЖЕКВАРТАЛЬНЫЙ НАУЧНО-ПРАКТИЧЕСКИЙ РЕЦЕНЗИРУЕМЫЙ ЖУРНАЛ
http://ok.abvpress.ru

ОНКОГЕМАТОЛОГИЯ
НАУЧНО-ПРАКТИЧЕСКИЙ ЕЖЕКВАРТАЛЬНЫЙ РЕЦЕНЗИРУЕМЫЙ ЖУРНАЛ
www.oncohematology.abvpress.ru

РУССКИЙ ЖУРНАЛ ДЕТСКОЙ НЕВРОЛОГИИ
ЕЖЕКВАРТАЛЬНЫЙ НАУЧНО-ПРАКТИЧЕСКИЙ РЕЦЕНЗИРУЕМЫЙ ЖУРНАЛ
www.rjcn.ru

НАУЧНО-ПРАКТИЧЕСКИЙ РЕЦЕНЗИРУЕМЫЙ ЖУРНАЛ
КЛИНИЦИСТ

ОПУХОЛИ ЖЕНСКОЙ РЕПРОДУКТИВНОЙ СИСТЕМЫ
ЕЖЕКВАРТАЛЬНЫЙ НАУЧНО-ПРАКТИЧЕСКИЙ РЕЦЕНЗИРУЕМЫЙ ЖУРНАЛ
www.ojrs.abvpress.ru

УСПЕХИ МОЛЕКУЛЯРНОЙ ОНКОЛОГИИ
Онлайн-версия журнала доступна по адресу: http://umo.abvpress.ru/jour
ЕЖЕКВАРТАЛЬНЫЙ НАУЧНО-ПРАКТИЧЕСКИЙ РЕЦЕНЗИРУЕМЫЙ ЖУРНАЛ

АНДРОЛОГИЯ И ГЕНИТАЛЬНАЯ ХИРУРГИЯ
НАУЧНО-ПРАКТИЧЕСКИЙ ЕЖЕКВАРТАЛЬНЫЙ РЕЦЕНЗИРУЕМЫЙ ЖУРНАЛ

Российский Биотерапевтический Журнал
Rossiysky Bioterapevtichesky Zhurnal
ТЕОРЕТИЧЕСКИЙ НАУЧНО-ПРАКТИЧЕСКИЙ РЕЦЕНЗИРУЕМЫЙ ЖУРНАЛ

Нервно-мышечные БОЛЕЗНИ
ЕЖЕКВАРТАЛЬНЫЙ НАУЧНО-ПРАКТИЧЕСКИЙ РЕЦЕНЗИРУЕМЫЙ ЖУРНАЛ
www.nmb.elpub.ru

ГАЗЕТЫ

Онкология Сегодня
СПЕЦИАЛИЗИРОВАННОЕ ИЗДАНИЕ ДЛЯ ОНКОЛОГОВ

Урология сегодня
www.urotoday.ru
специализированное издание для урологов
Издается с 2009 года

СОВРЕМЕННАЯ КАРДИОЛОГИЯ
www.cardio.expert

НЕВРОЛОГИЯ СЕГОДНЯ
СПЕЦИАЛИЗИРОВАННАЯ ГАЗЕТА ДЛЯ НЕВРОЛОГОВ

Наши издания доступны в печатной форме, на сайтах издательства, а также в мобильных приложениях iOS

Дузофарм

нафтидрофурил

Восстанавливает кровоток в зонах ишемии

УСТРАНЯЕТ

- ✓ АНГИОСПАЗМ
- ✓ ПОВЫШЕННУЮ ВЯЗКОСТЬ КРОВИ

УЛУЧШАЕТ

ОКСИГЕНАЦИЮ ЗОН ИШЕМИИ

ОКАЗЫВАЕТ

- ✓ АНКСИОЛИТИЧЕСКИЙ
- ✓ НООТРОПНЫЙ ЭФФЕКТЫ

НОВЫЙ КЛАСС АНТИИШЕМИЧЕСКИХ ПРЕПАРАТОВ:

БЛОКАТОР РЕЦЕПТОРОВ СЕРОТОНИНА ТИПА 5HT2

ESKO PHARMA
excellence is in idea

142717, Московская обл. Ленинский р-н,
п. Развилка, квартал 1, вл. 9
тел. +7 495 980 95 15;
WWW.ESKOPHARMA.RU

На правах рекламы

СТАЛЕВО

— уверенный старт, длительная эффективность

При первых симптомах болезни Паркинсона, связанных с феноменом «истощения дозы», необходимо назначить Сталево

Эффективность

Существенное улучшение контроля симптомов болезни Паркинсона у пациентов с феноменом «истощения дозы»

Стабильность

Уникальная комбинация леводопы с энтакапоном для создания более стабильной концентрации леводопы в плазме крови

Индивидуальность

3 дозировки Сталево обеспечивают более точный подбор дозы леводопы каждому пациенту

ORION

ООО "Орион Фарма"
119034, Москва, Сеченовский пер., д. 6, стр. 3,
Тел.: +7 495 363 5071; факс: +7 495 363 5074
www.orionpharma.ru

Сталево®
Леводопа/карбидопа/энтакапон
50/12,5/200 мг, 100/25/200 мг, 150/37,5/200 мг
Эффективная терапия надолго